Λαπαροσκοπική αριστερή κολεκτομή tips & tricks

Δρ. Γεώργιος Δ. Αγιομαμίτης

MD, MSc(MIS), PhD, FACS, MSc(SurgOnc), FEBS/MIS, FICRS

Επιμελητής Α' – Χειρουργός (Ε.Σ.Υ)

ΤΖΑΝΕΙΟ
Γενικό Νοσοκομείο Πειραιά
2η ΔΥΠΕ
Πειραιώς & Αιγαίου

- Nothing to disclose

Σημεία ομιλίας

- Διαφορά ανωτέρου πεπτικού – κατωτέρου πεπτικού
- Γνώση ανατομίας
- Τύποι αριστερής κολεκτομής
- Ορθή τοποθέτηση trocars – τριγωνισμός
- Δυσκολία αριστερής κολεκτομής – σπληνική κινητοποίηση
- Τεχνική σπληνικής κινητοποίησης
- Video παρουσίαση

Χειρουργική ανωτέρου vs κατωτέρου πεπτικού

Σταθερό πεδίο
Χωρίς επιπροβολή άλλων οργάνων
Σταθερή ανατομία
Τριγωνισμός
Εργονομία

Ασταθές πεδίο
Με επιπροβολή άλλων οργάνων
Παραλλαγή ανατομίας
Δύσκολος τριγωνισμός
Δύσκολη εργονομία

Γνώση ανατομίας

- Κάτω μεσεντέριος αρτηρία
- Κάτω μεσεντέρια φλέβα
- Μέση κολική αρτηρία
- Αριστερή κολική αρτηρία
- Τόξο του Riolan
- Αρτηρία του Moskowitz
- Marginal artery Drummond
- Πάγκρεας
- Σπλήνας
- Σύνδεσμος του Treitz
- Ελάσσον επιπλοϊκός θύλακος

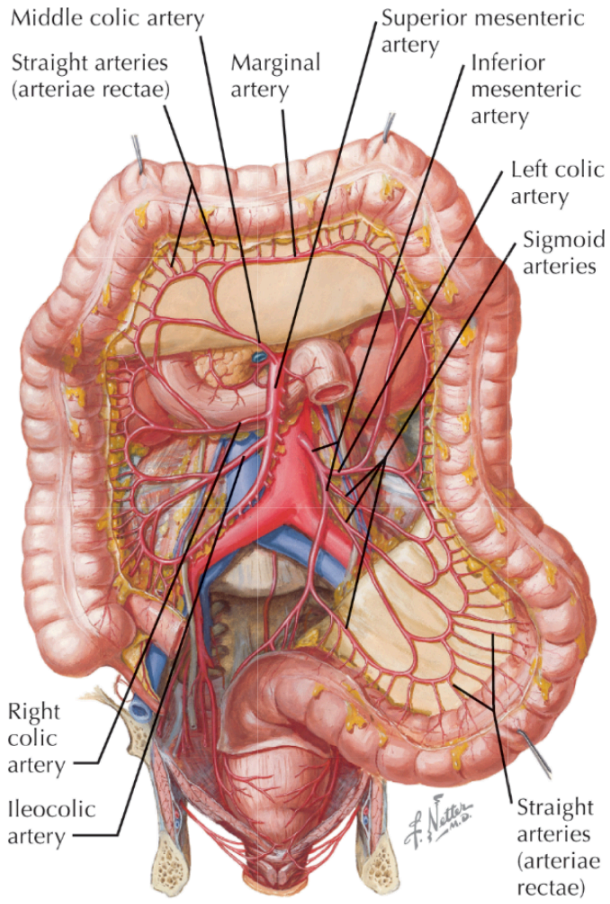

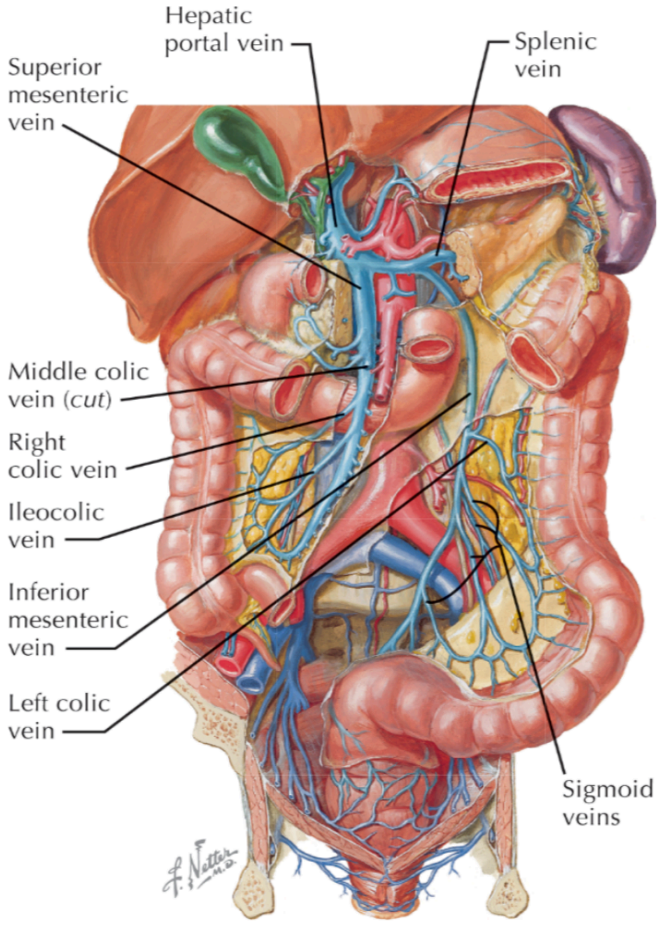

Αγγείωση αριστερού κόλου

- Μέση κολική αρτηρία (ΜΚΑ) → Το εγκάρσιο

- Κάτω μεσεντέρια αρτηρία (ΚΜΑ) → κατιόν κόλο – άνω ορθό
  - ✓ Αριστερή κολική,
  - ✓ Σιγμοειδικές αρτηρίες,
  - ✓ Άνω ορθική αρτηρία

- Η άνω μεσεντέριος αρτηρία (ΑΜΑ) και η ΚΜΑ επικοινωνούν μεταξύ τους μέσω ενός εκτεταμένου δικτύου παράπλευρης κυκλοφορίας:
  - ✓ Τόξο **Riolan:** ασταθές αγγείο το οποίο ενώνει την ΑΜΑ με την ΚΜΑ στη βάση του μεσεντερίου (κοντά στη ρίζα των αγγείων)
  - ✓ Επιχείλια αρτηρία **Drummond:** ενώνει την ΑΜΑ με την ΚΜΑ στη περιφέριεα του μεσεντερίου (κοντά στο τοίχωμα του εντέρου)
  - ✓ Αρτηρία του Moskowitz: Ασταθές αγγείο. Ενώνει την ΑΜΑ με την ΚΜΑ στη βάση του μεσεντερίου (ακόμα πιο κοντά στη ρίζα των αγγείων)

Αγγείωση αριστερού κόλου

1. Artery of **Moskowitz**
2. Arc of **Riolan**
3. Marginal artery of **Drummond**

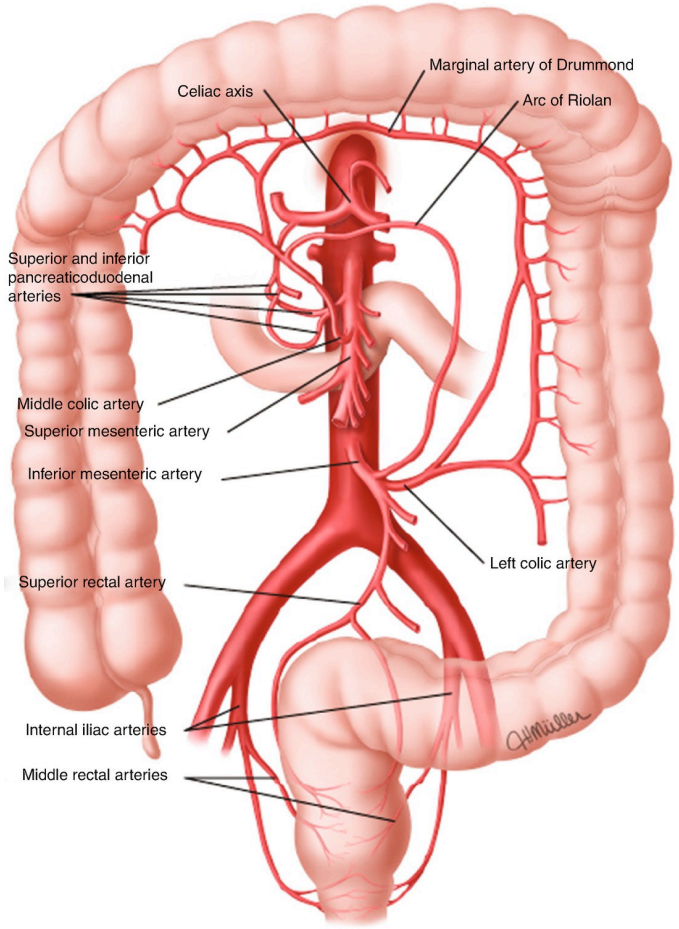

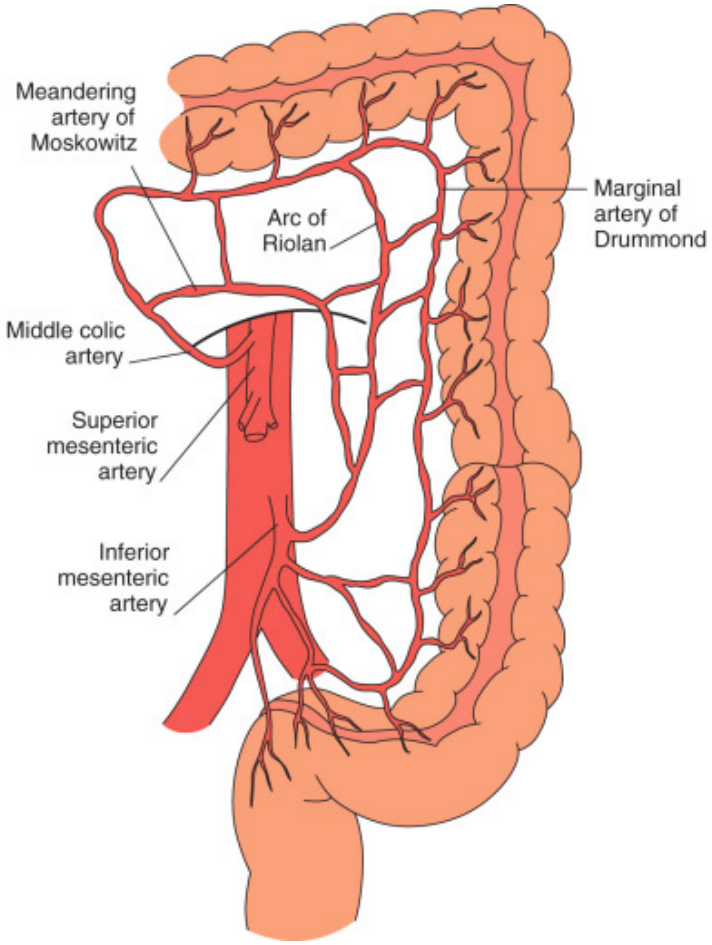

Αριστερή κολεκτομή – σημεία ενδιαφέροντος

- Κάτω μεσεντέριος φλέβα
- Treitz
- Σπλήνας
- Πάγκρεας
- Gerota’s fascia
- Ουρητήρας
- Σπερματικά αγγεία
- Σπληνοκολικός σύνδεσμός
- Νέφροκολικός σύνδεσμος
- Παγκρεατοκολικός σύνδεσμος

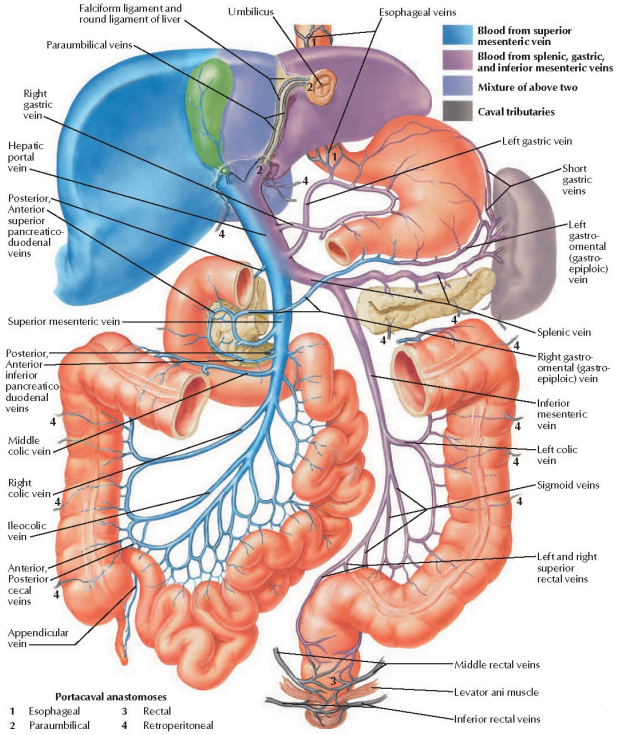

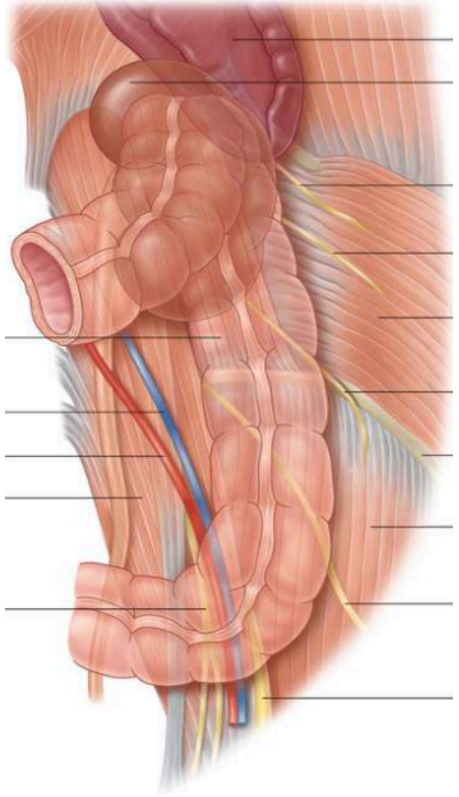

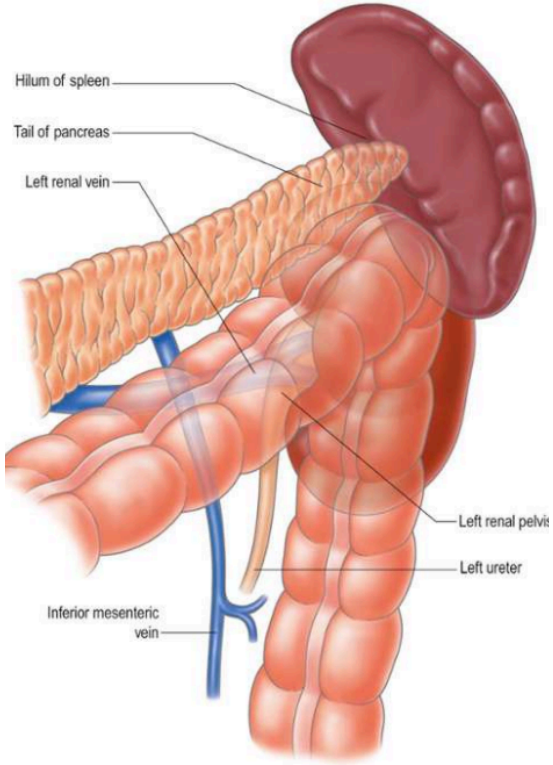

Τύποι αριστερής κολεκτομής

Κακοήθειες του περιφερικού εγκαρσίου, σπληνικής καμπής, κατιόντος κόλου και σιγμοειδούς

➔ αντιμετωπίζονται με αριστερή κολεκτομή

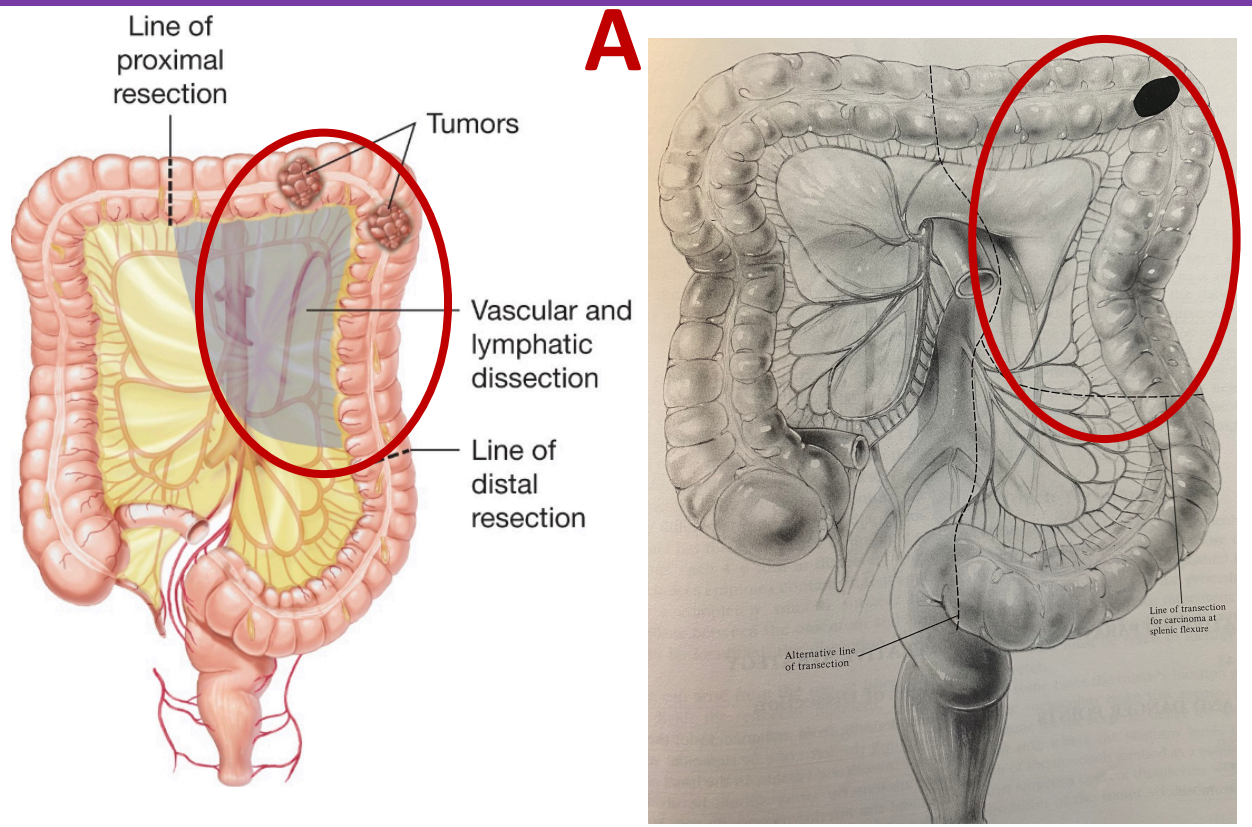

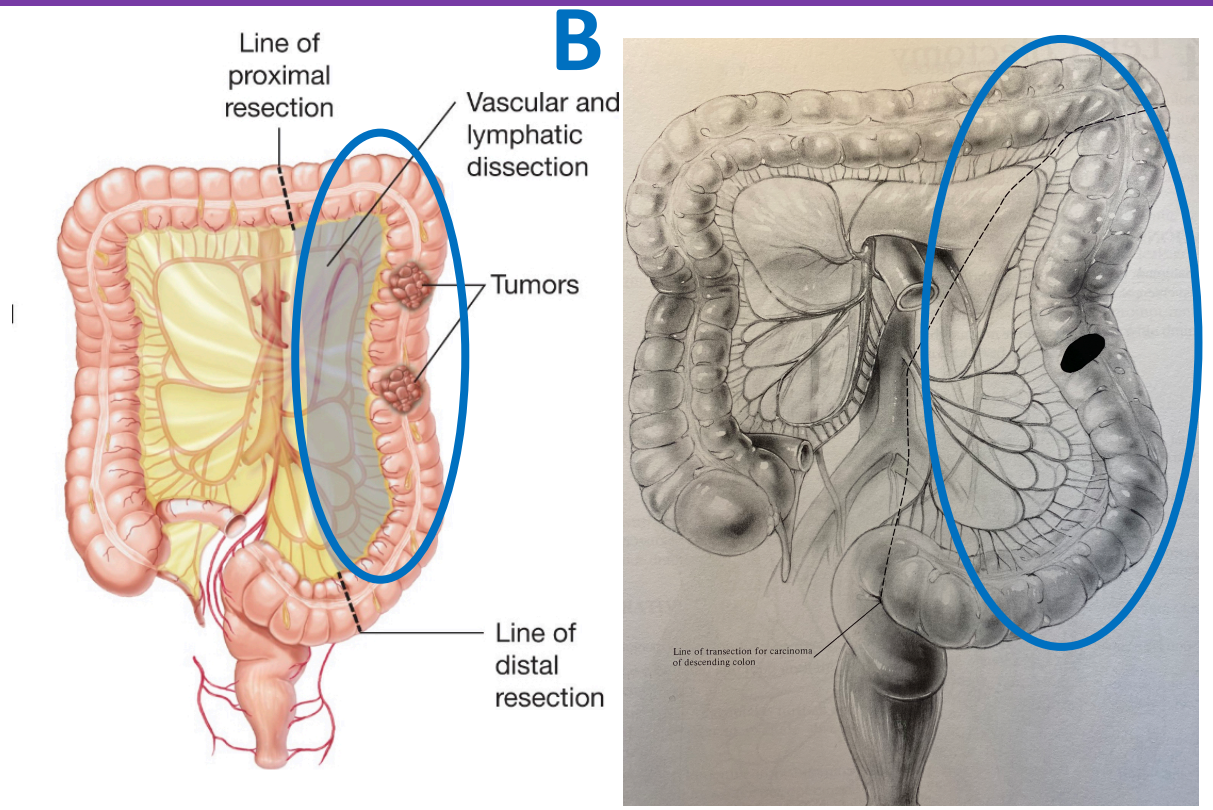

Θέση & στήριξη του ασθενούς

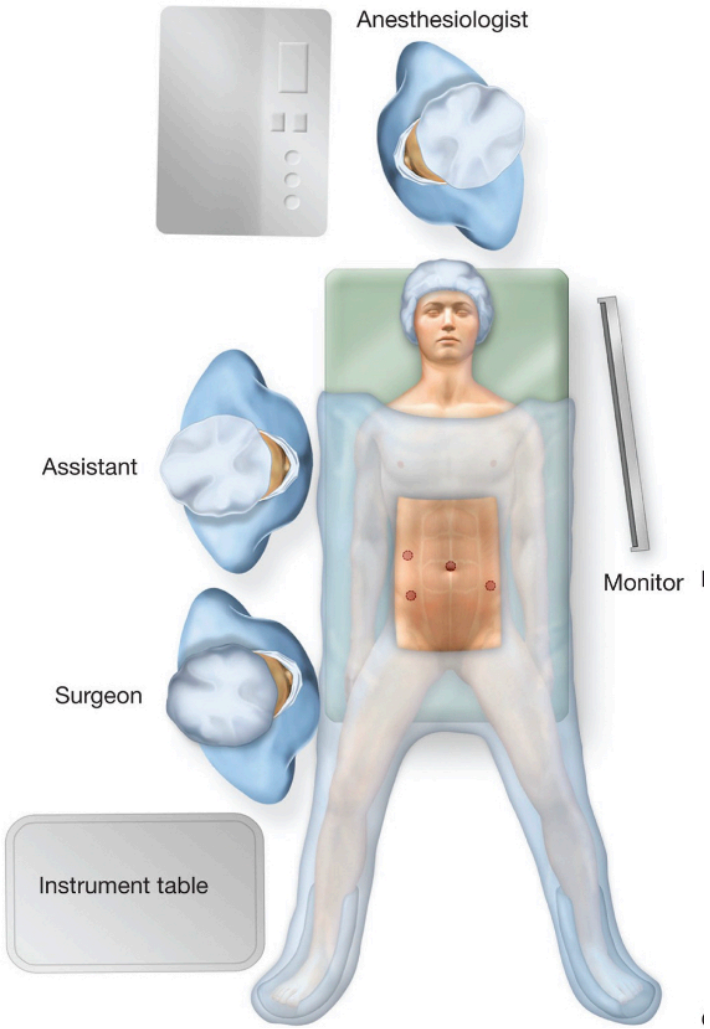

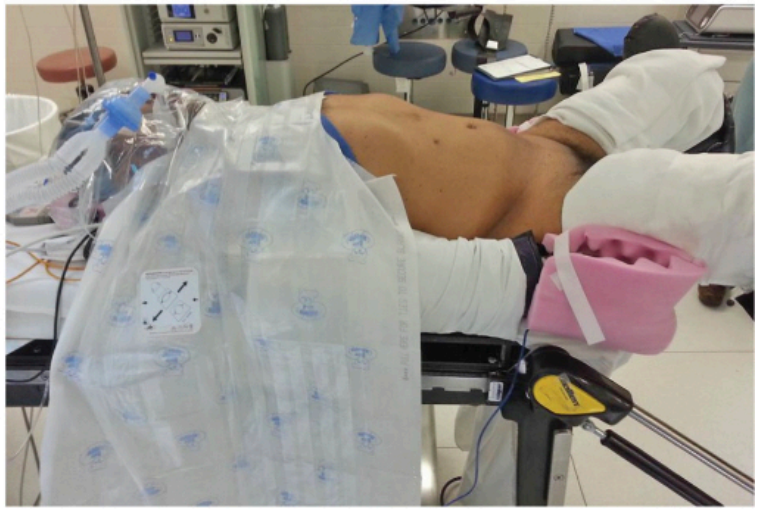

Θέση των trocar…!!!

- Ανάλογα του σωματότυπου του ασθενή
  - Μακρύς κορμός
  - Φαρδύς κορμός
  - Κλίση των πλευρικών τόξων
  - Σπλαχνικό λίπος
  - Θέση του καρκίνου
  - Ύπαρξης άλλων έτερων τομών στο κοιλιακό τοίχωμα

➔ Χρειάζεται φαντασία

- ✓ Υπολογισμός κύριου στόχου
- ✓ manipulation angle (optimal 60°)
- ✓ elevation angle (optimal 60°- 90°)
- ✓ Απόσταση μεταξύ των trocar (optimal one handbreadth)

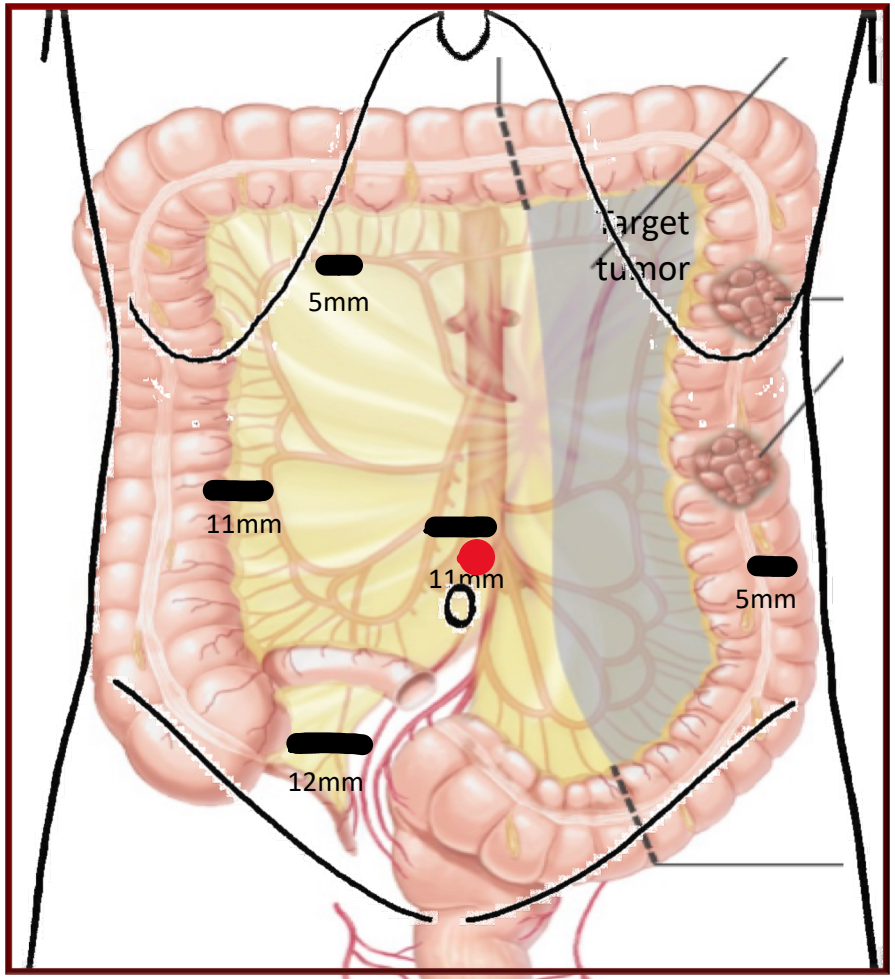

Αριστερή κολεκτομή
Medial to Lateral technique

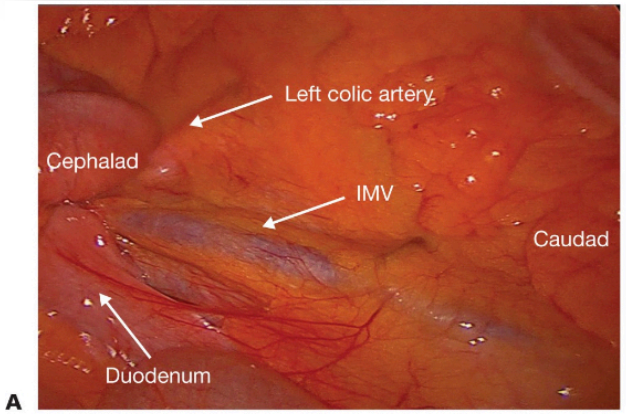

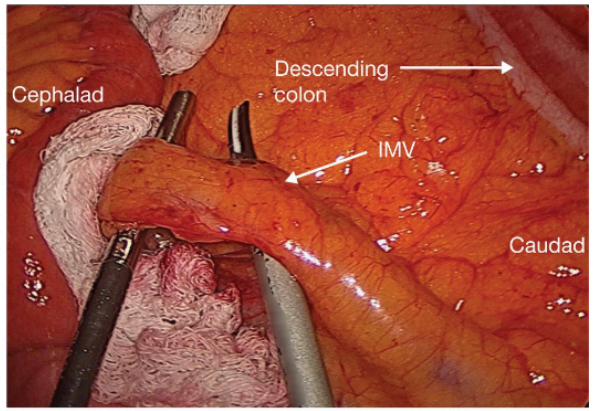

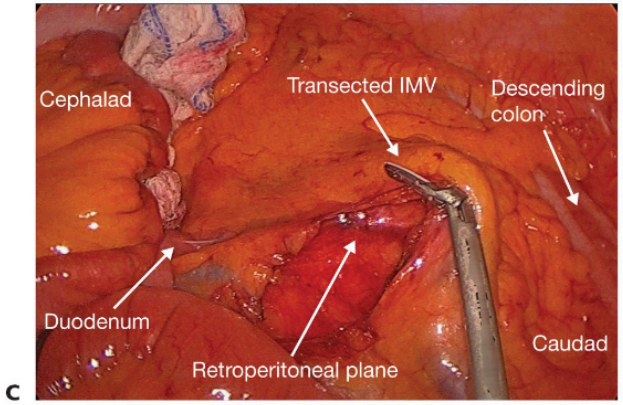

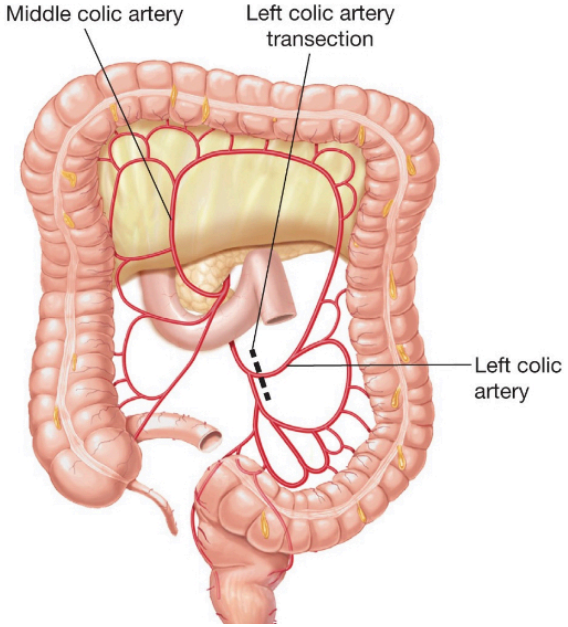

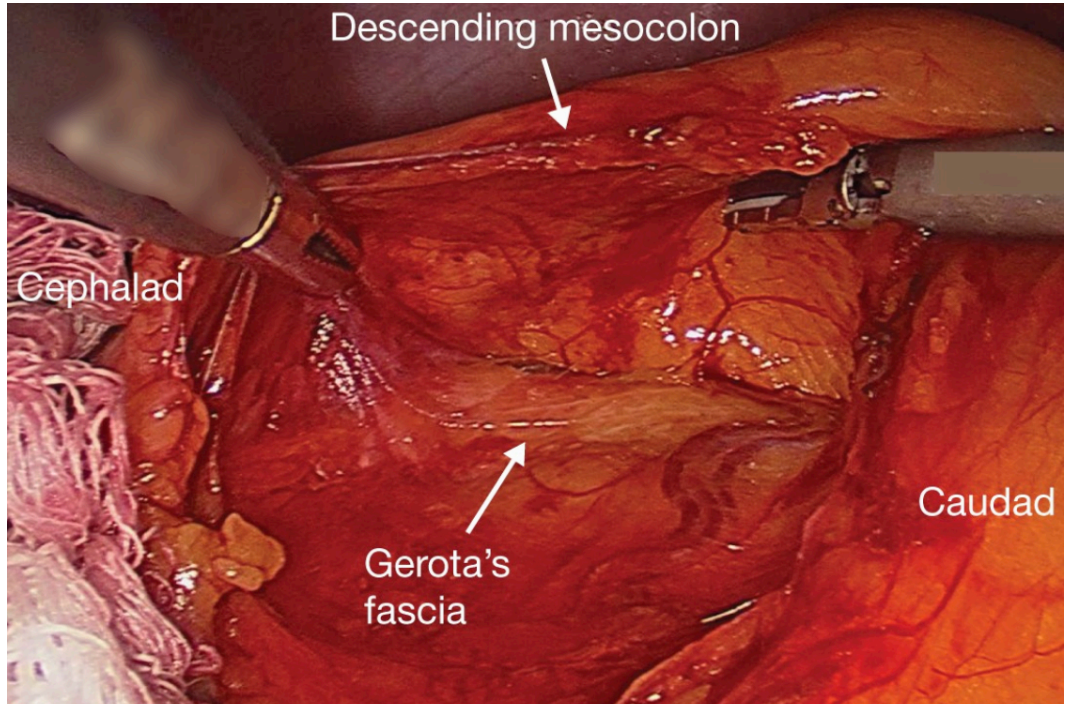

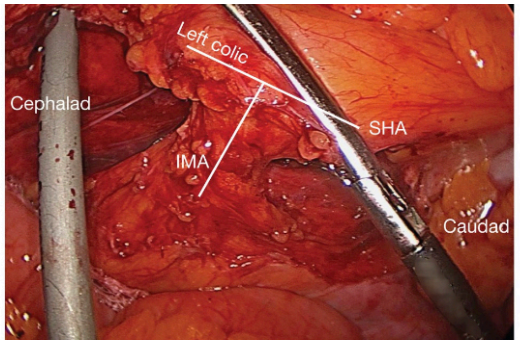

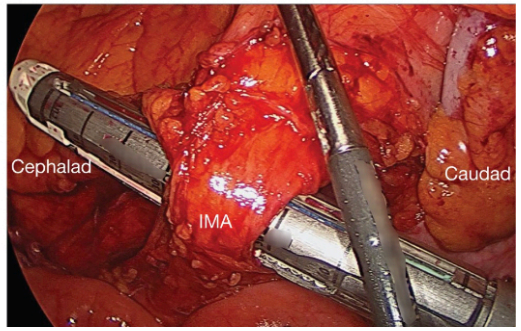

Κεντρικούς όγκους αριστερού κόλου

- Για όγκους κοντά στην σπληνική καμπή ή στο περιφερικό εγκάρσιο τα κάτω μεσεντέρια αγγεία μπορεί να διαφυλαχθούν αν υπάρχει επαρκές περιφερικό όριο
- Σε αυτή την περίπτωση η αριστερή κολική αρτηρία (ΑΚΑ) αναγνωρίζεται μέχρι το σημείο ένωσης της με την ΚΜΑ και γίνεται υψηλή απολίνωση της ΑΚΑ

1. Αντίστοιχα όπως με την δεξιά κολεκτομή το αριστερό κόλον μπορεί να εξωτερικευτεί με μια τομή στο επιγάστριο με περιορισμένη εκτομή σπληνικής καμπής και αναστόμωση εγκαρσίου και κατιόντος κόλου στο χέρι ή με συρραπτικά.
2. Αναστόμωση ενδοσωματικά στο χέρι ή με ενδοσκοπικούς αναστομωτήρες

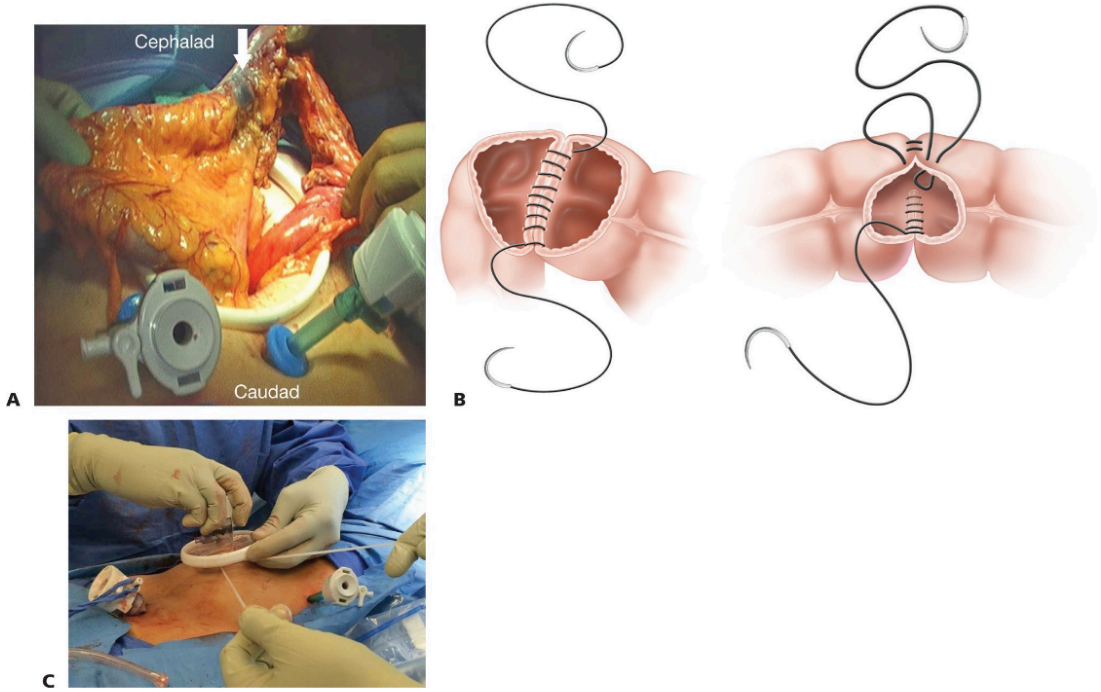

Περιοχές μειωμένης αιμάτωσης “Watershed” areas

- Οι “watershed” areas του παχέος εντέρου περιλαμβάνουν:
  - Σπληνική καμπή (Griffith’s point) → άπω όριο αιμάτωσης της ΜΚΑ & ΚΜΑ

Σε κάποιους ασθενείς η περιφερική αρτηρία Drummond είναι είτε ασθενής είτε απούσα → καθιστά την σπληνική καμπή σε μεγαλύτερο κίνδυνο ισχαιμίας.

  - Ορθοσιγμοειδική καμπή (Sudeck’s point) → άπω όριο αιμάτωσης ΚΜΑ (σιγμοειδικές & άνω ορθική)

Η αυξημένη επίπτωση αθηροσκλήρυνσης της ΚΜΑ προϊούσης της ηλικίας και η ανάγκη απολίνωσης της ΚΜΑ σε χειρουργεία καρκίνου καθιστούν την ορθοσιγμοειδική περιοχή σε υψηλότερο κίνδυνο ισχαιμίας

Το χειρότερο σημείο για αναστόμωση

Βιντεοπαρουσίαση
Lap Left Colectomy

1ο Πανελλήνιο Συνέδριο

ΕΕΚΠ Ελληνική Εταιρεία Κολοπρωκτολογίας

Ελληνογερμανική Χειρουργική Εταιρεία

YOU do the BEST…

…and leave GOD the REST!!!

ΤΖΑΝΕΙΟ
Γενικό Νοσοκομείο Πειραιά
2η ΔΥΠΕ
Πειραιώς & Αιγαίου

Τζάνειο Νοσοκομείο, 1864