Η αξία της πρωκτοσκόπησης υψηλής ανάλυσης στην ανίχνευση και την αντιμετώπιση της πρωκτικής ενδοεπιθηλιακής νεοπλασίας (AIN)

ΑΠΟΣΤΟΛΟΣ ΣΤΑΜΑΤΙΑΔΗΣ

ΧΕΙΡΟΥΡΓΙΚΟ ΙΑΤΡΕΙΟ ΠΡΩΚΤΟΥ

HSIL πρωκτού –Εξέλιξη σε Διηθητική Νόσο

- Πρέπει να διαχωρίσουμε την υψηλόβαθμη (HSIL) από την χαμηλόβαθμη (LSIL) δυσπλασία.
- Προκαλείται από τον ιό HPV.
- Αποτελεί προκαρκινικό στάδιο.
- Είναι παρόμοιο με HSIL της γεννητικής περιοχής.

HPV μόλυνση πρωκτού στους άνδρες

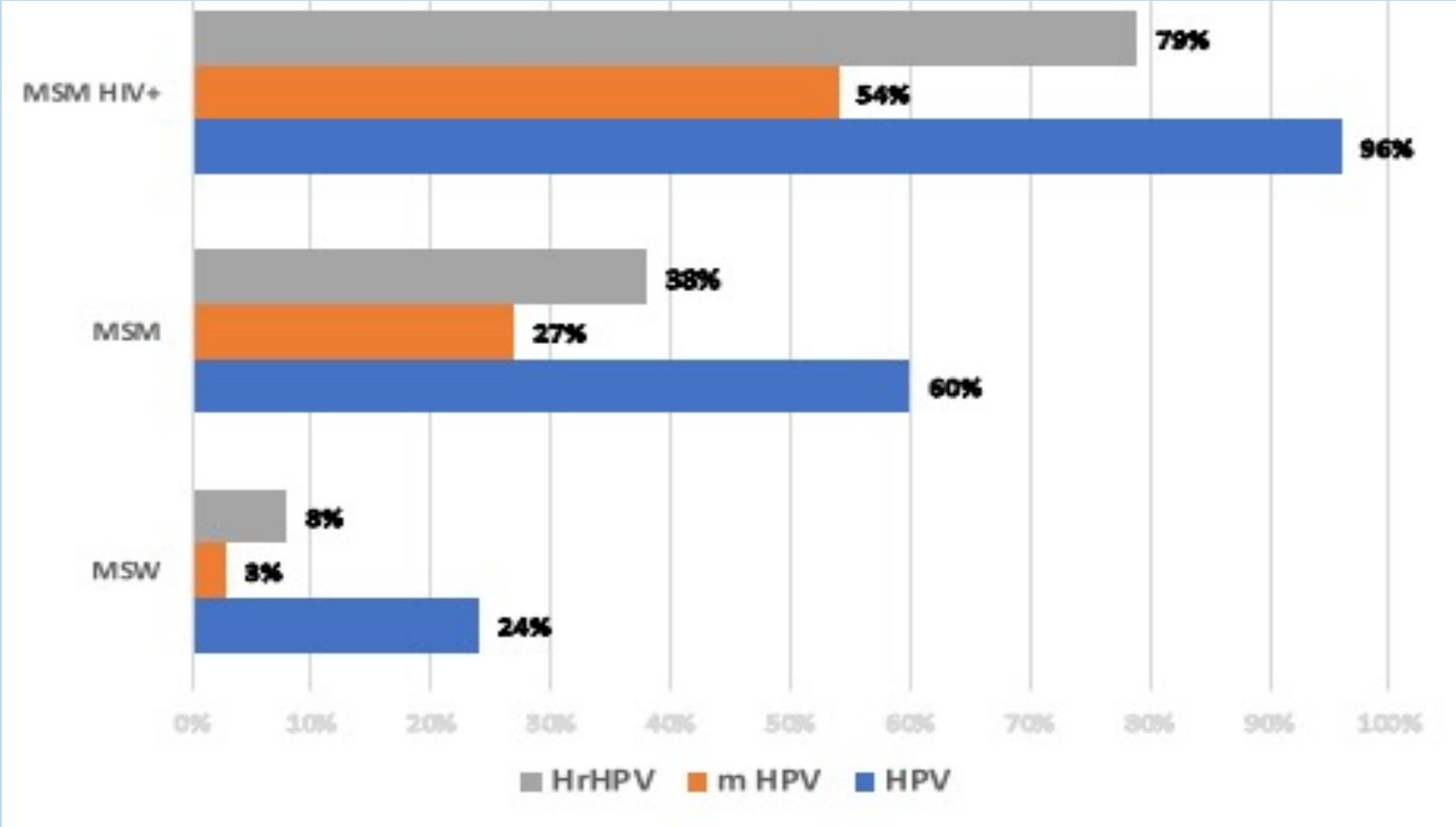

HPV μόλυνση πρωκτού στις γυναίκες

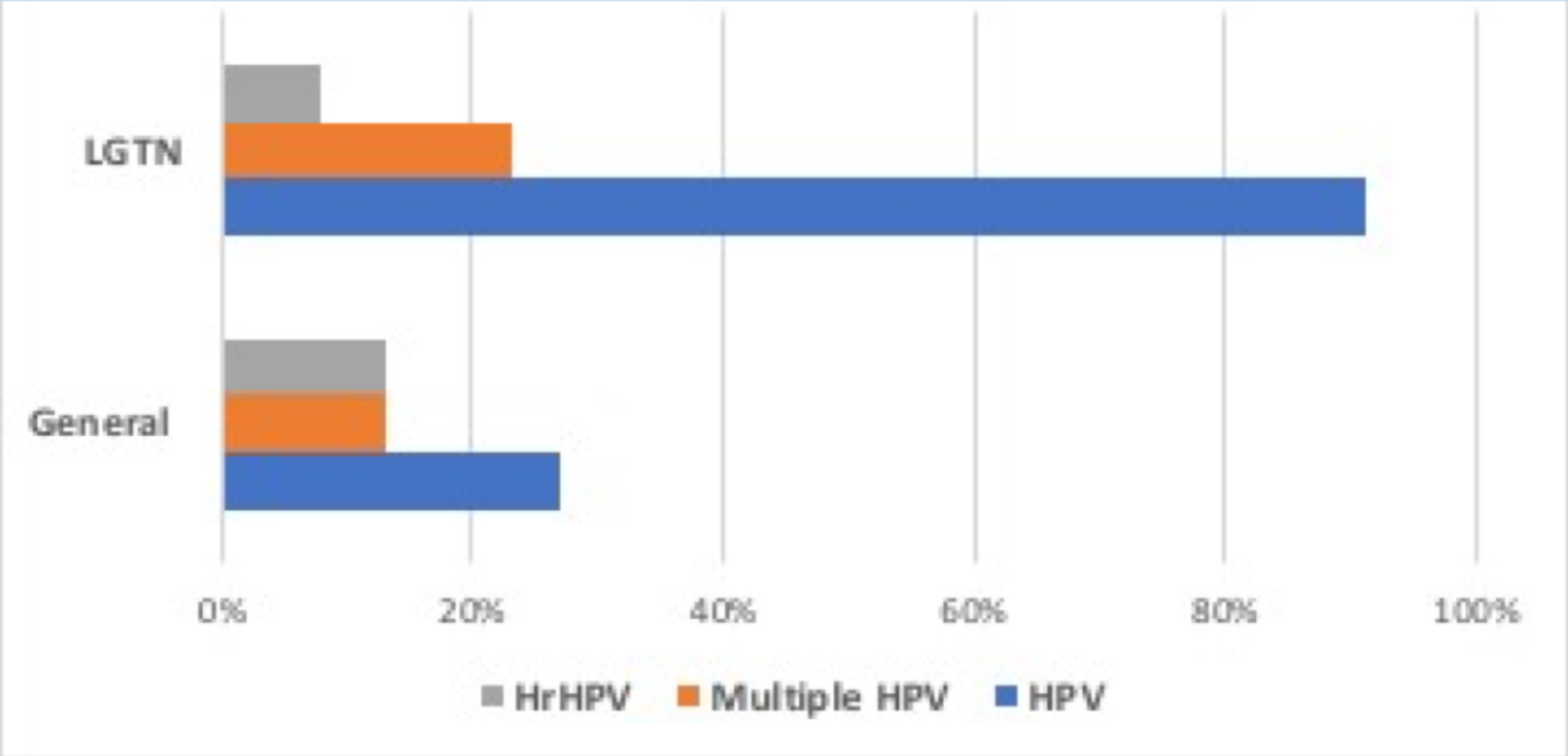

Συχνότητα καρκίνου πρωκτού στην Ολλανδία

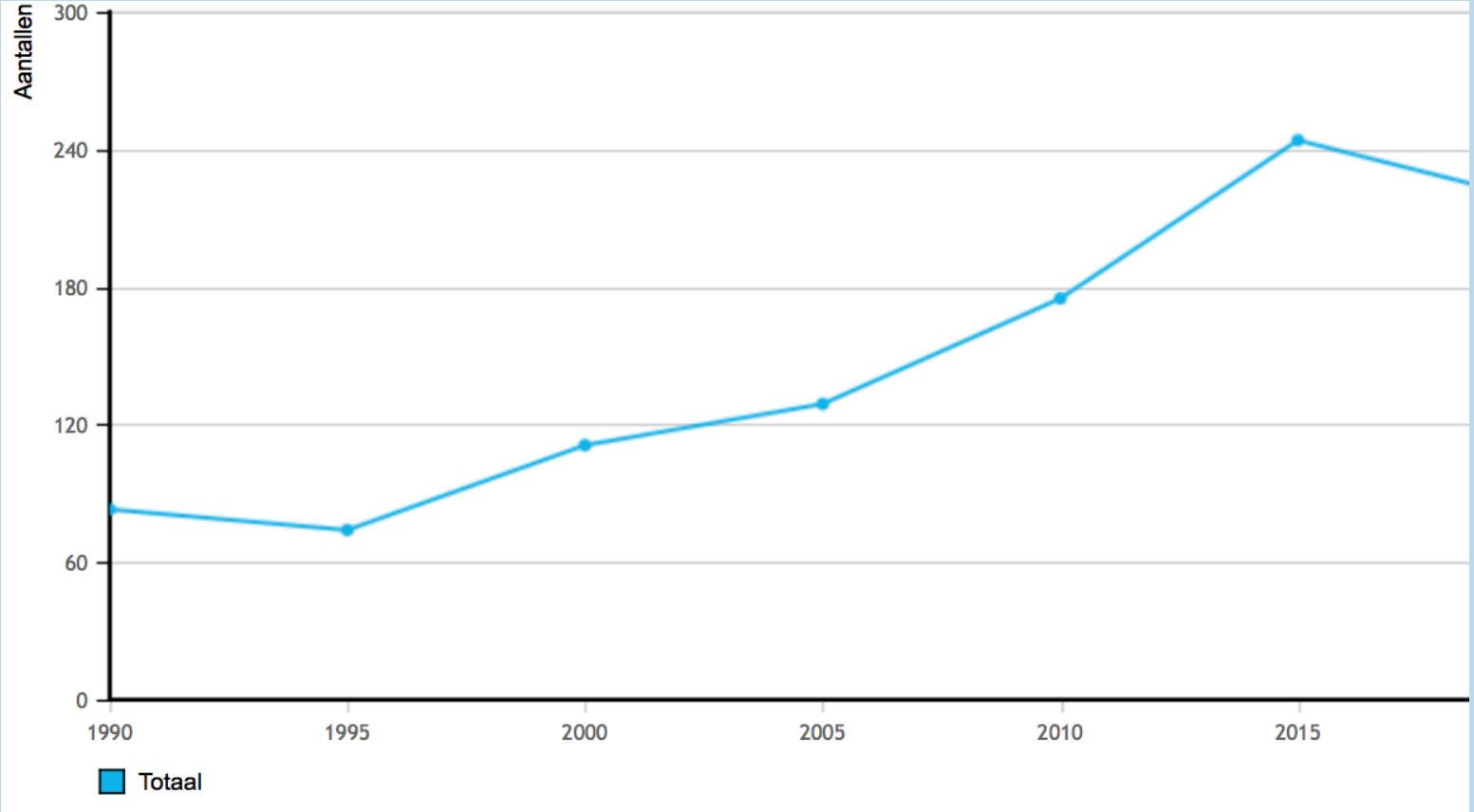

Spectrum of HPV Disease

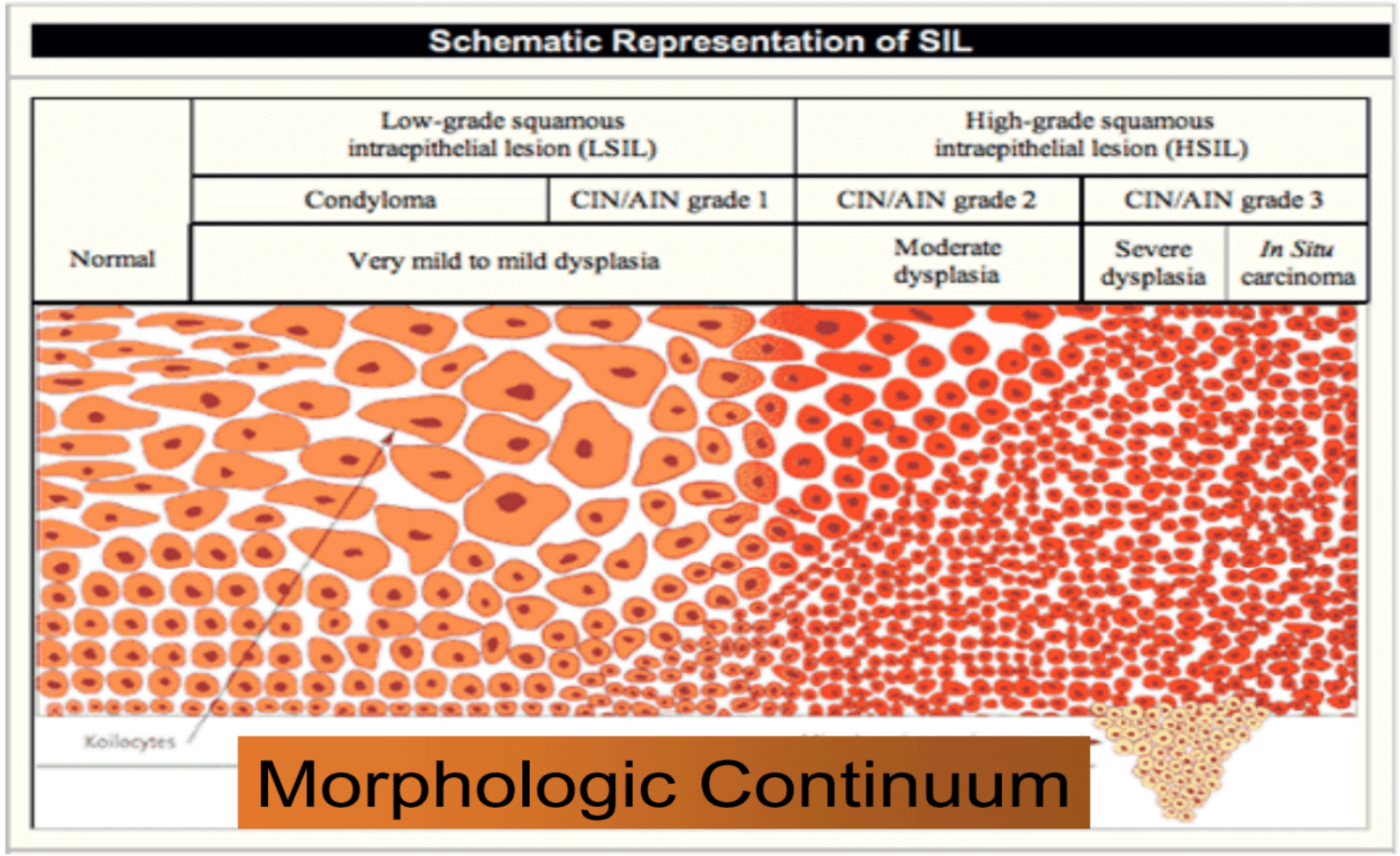

LSIL-HSIL

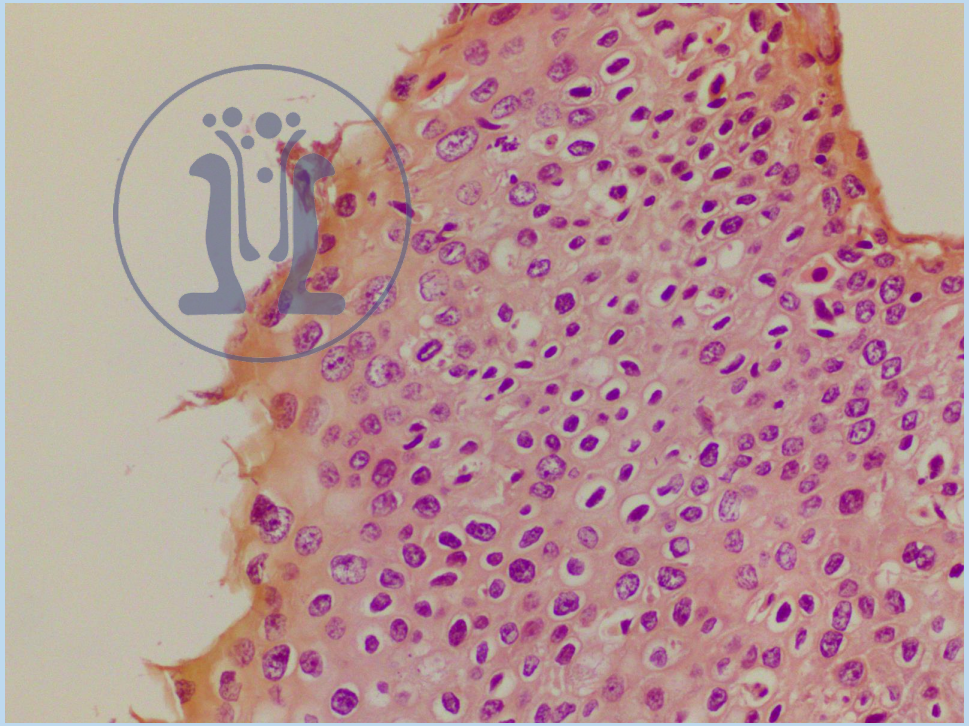

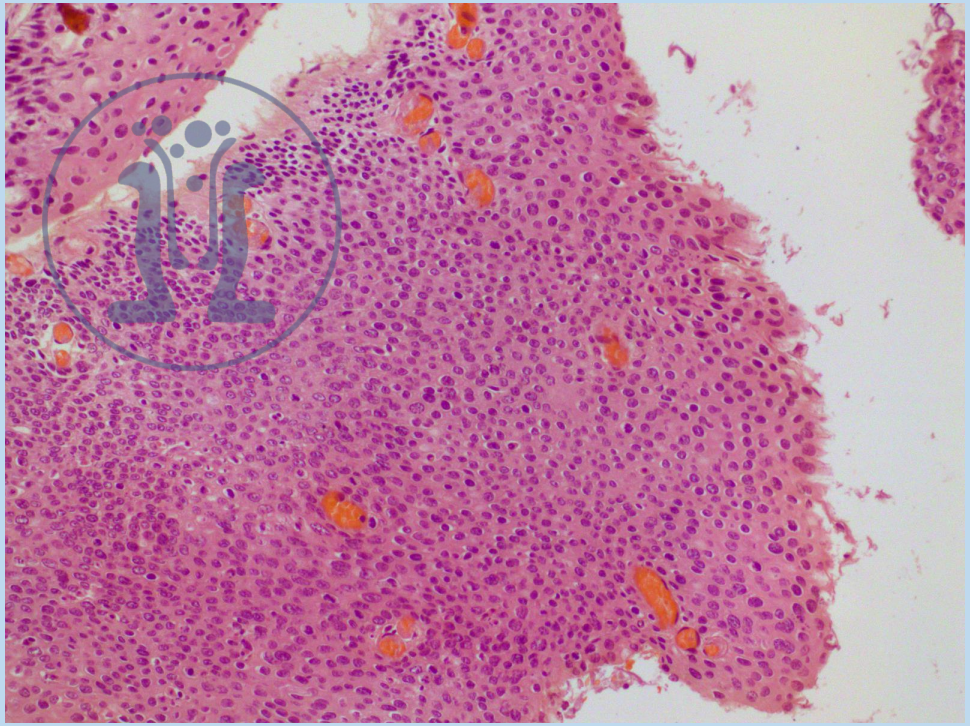

ΧΑΜΗΛΟΥ ΒΑΘΜΟΥ ΔΥΣΠΛΑΣΙΑ (LSIL)

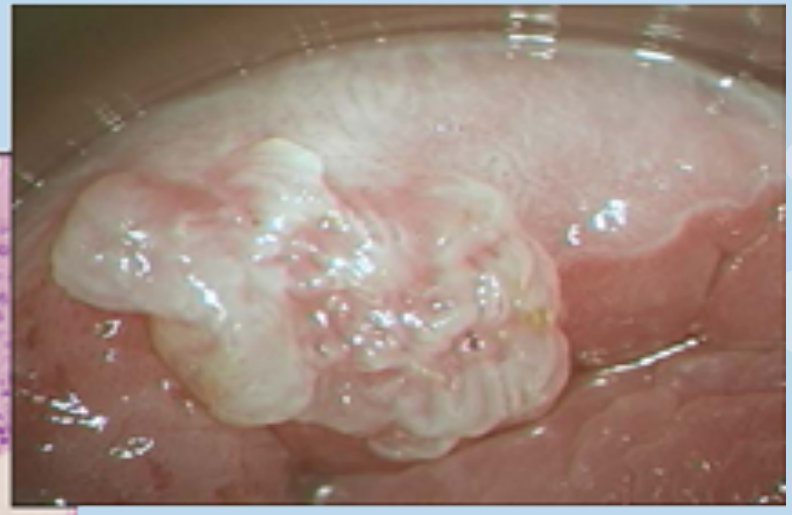

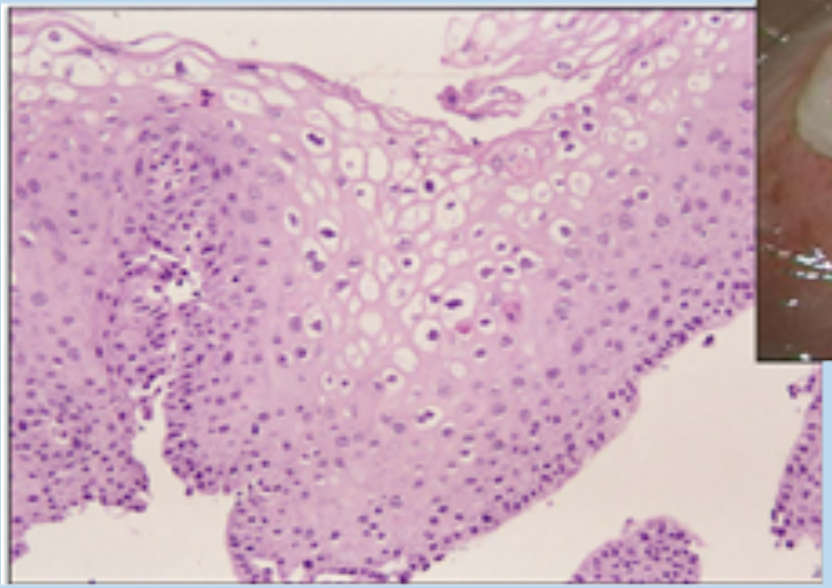

ΥΨΗΛΟΥ ΒΑΘΜΟΥ ΔΥΣΠΛΑΣΙΑ (HSIL)

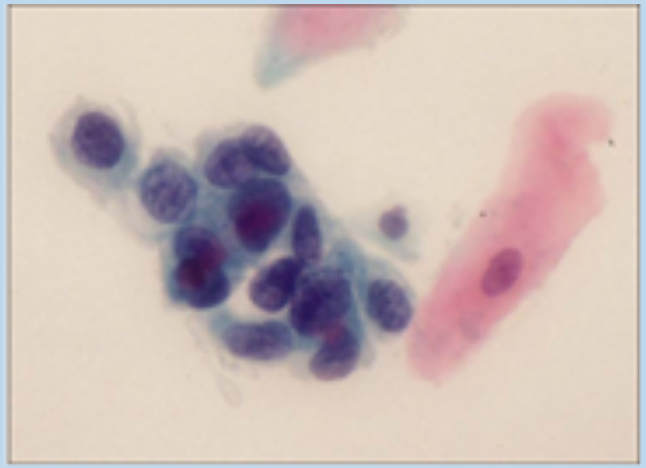

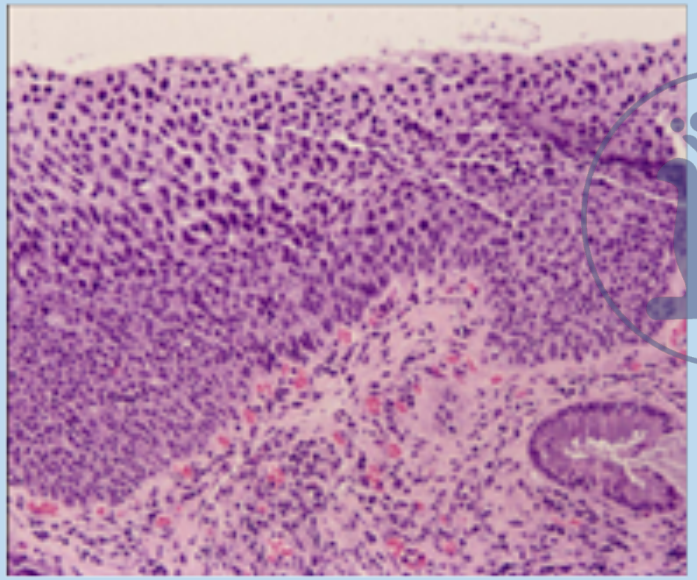

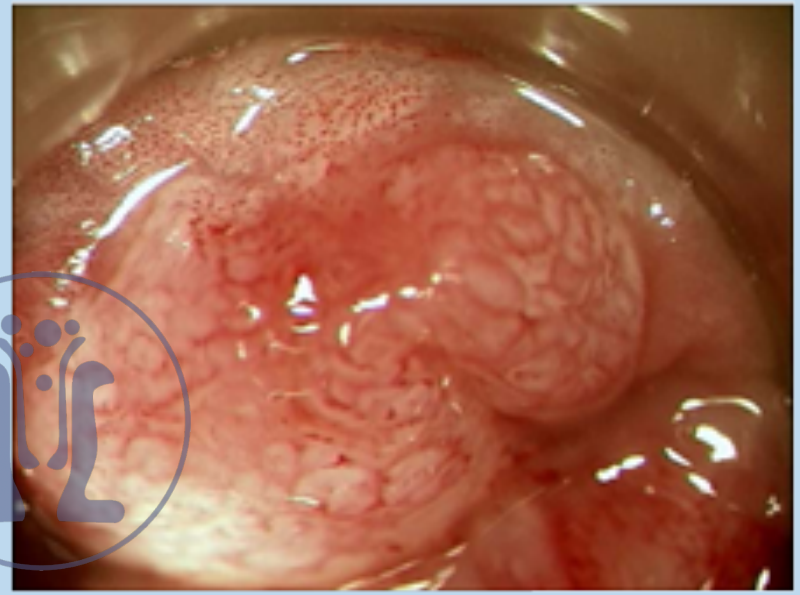

ΖΩΝΗ ΜΕΤΑΠΛΑΣΗΣ

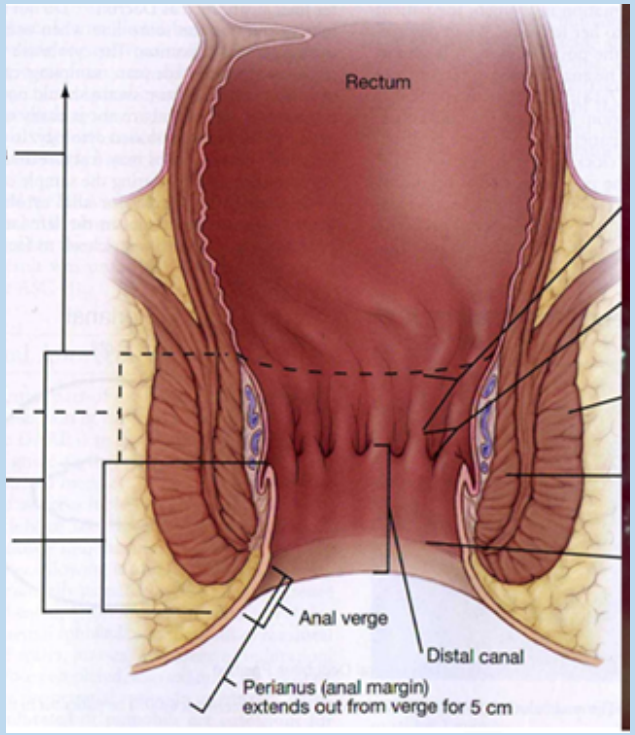

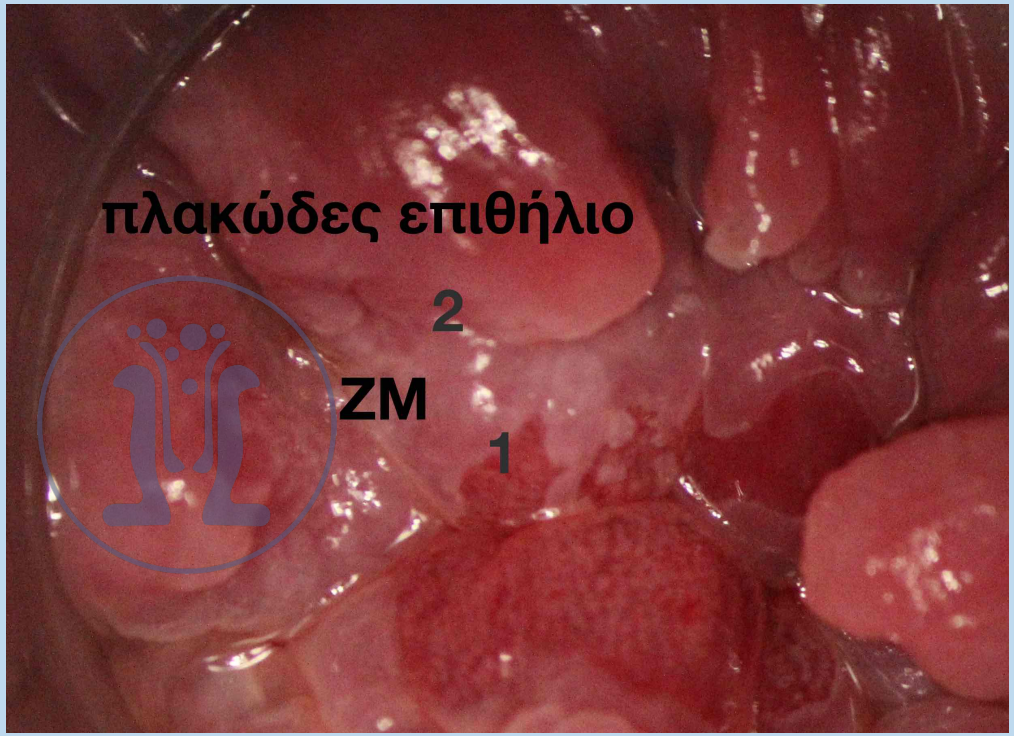

Ο ιός HPV μολύνει μόνο το <u>πλακώδες επιθήλιο του δέρματος</u> και του πρωκτού και ειδικά την ζώνη μετάπλασης.

Ο ιός HPV δεν μολύνει το κυλινδρικό επιθήλιο του εντέρου

HSIL –Εξέλιξη σε Διηθητική Νόσο

- 3,2% σε 5 χρόνια (σε HIV+)
- 11% σε 9 χρόνια (μικτός πληθυσμός)
- 5,2/100 άτομα-χρόνια (μέσος όρος 1,1 χρόνια) (σε HIV+)[1]
- 5/35 (14%) σε 2,3 χρόνια.

1. Tinmouth J, Dis Colon Rectum 2016; 59: 836–842

Επιπολασμός HSIL

MSM	20%
HIV+ MSM	59%
Γυναίκες υψηλού κινδύνου LGTN	8,5%
Γυναίκες	2%

ΠΑΡΑΓΟΝΤΕΣ ΥΨΗΛΟΥ ΚΙΝΔΥΝΟΥ ΓΙΑ ΝΟΣΗΣΗ ΑΠΟ ΚΑΡΚΙΝΟ ΠΡΩΚΤΟΥ- Προσυμπτωματικός έλεγχος

- Πρωκτική επαφή
- HSIL κατωτέρου γεννητικού στις γυναίκες
- HIV (10%)[1]
- Ανοσοκαταστολή (μεταμόσχευση νεφρού, πνεύμονος)
- Κονδυλώματα πρωκτού

1. Μελέτη ANCHOR

ΟΜΑΔΕΣ ΥΨΗΛΟΥ ΚΙΝΔΥΝΟΥ ΓΙΑ ΝΟΣΗΣΗ ΑΠΟ ΚΑΡΚΙΝΟ ΠΡΩΚΤΟΥ (2)

- Φλεγμονώδεις παθήσεις εντέρου
- Πολλαπλοί ερωτικοί σύντροφοι
- Καρκίνος πρωκτού

HSIL -Το **κάπνισμα** είναι επιβαρυντικός παράγων

Αντιρρήσεις-δυσκολίες του προσυμπτωματικού ελέγχου

- Η θεραπεία μειώνει την συχνότητα του καρκίνου???
- Σχέση κόστους – απόδοσης
- Έλλειψη ιατρών ΠΥΕ
- Παράγοντες κινδύνου για εξέλιξη σε καρκίνο
- Υπερβολική θεραπεία? (υποστροφή 33%)

- Είναι βέβαιο ότι οι HSIL βλάβες εξελίσσονται σε καρκίνο του πρωκτού.
- Υπάρχουν πολλές ενδείξεις ότι η θεραπεία των HSIL βλαβών μειώνει τη συχνότητα του καρκίνου του πρωκτού.
- Δεν υπάρχουν ακόμη **αποδείξεις** ότι η εξάλειψη των HSIL βλαβών προλαβαίνει την εξέλιξη σε καρκίνο.

HSIL- Διάγνωση

- Κυτταρολογική εξέταση πρωκτού
- HPV test
- Απλή πρωκτοσκόπηση (39%)
- Όχι κολονοσκόπηση
- Πρωκτοσκόπηση υψηλής ευκρίνειας
- Μεθυλίωση DNA σε επιχρίσματα πρωκτού

HSIL- Διάγνωση

Κυτταρολογική πρωκτού

	Ευαισθησία
MSM	67%
HIV+	55%
Γενικός πληθυσμός	69-93%

ΠΡΩΚΤΟΣΚΟΠΗΣΗ ΥΨΗΛΗΣ ΕΥΚΡΙΝΕΙΑΣ

ΠΡΟΛΗΨΗ ΚΑΡΚΙΝΟΥ ΤΟΥ ΠΡΩΚΤΟΥ

ΠΟΥ ΟΦΕΙΛΕΤΑΙ ΣΤΟΝ HPV

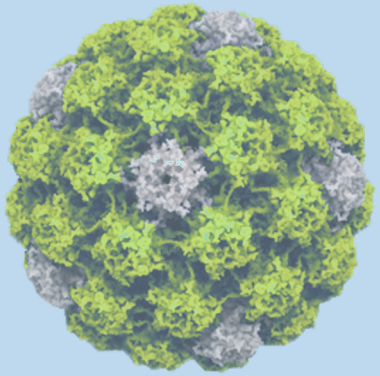

ΣΕ ΟΜΑΔΕΣ ΥΨΗΛΟΥ ΚΙΝΔΥΝΟΥ

ΠΡΩΚΤΟΣΚΟΠΗΣΗ ΥΨΗΛΗΣ ΕΥΚΡΙΝΕΙΑΣ

Ανεύρεση και θεραπεία υπόπτων βλαβών

- Μορφολογική ταυτοποίηση
- Φωτογραφική καταγραφή
- Βιοψία
- Παθολογοανατομική επιβεβαίωση
- Καυτηριασμός σε δεύτερη φάση

ΠΡΩΚΤΟΣΚΟΠΗΣΗ ΥΨΗΛΗΣ ΕΥΚΡΙΝΕΙΑΣ
Ενδείξεις

- ASCUS ή HSIL στην κυτταρολογική πρωκτού
- Σαν πρώτη μέθοδος ελέγχου στους οροθετικούς
- Στην παρακολούθηση των HSIL βλαβών και του καρκίνου του πρωκτού
- Γενικά, ως πρώτη μέθοδος προσυμπτωματικού ελέγχου (έλλειψη εκπαιδευμένου προσωπικού)

ΠΡΩΚΤΟΣΚΟΠΗΣΗ ΥΨΗΛΗΣ ΕΥΚΡΙΝΕΙΑΣ

- Χρήση κολποσκοπίου
- Μεγέθυνση x4 - x25
- Χρήση **<u>οξικού οξέος</u>**
- Λήψη βιοψιών

ΠΡΩΚΤΟΣΚΟΠΗΣΗ ΥΨΗΛΗΣ ΕΥΚΡΙΝΕΙΑΣ

- Καμία προετοιμασία
- Όχι υποκλυσμός

ΕΜΠΟΤΙΣΜΟΣ με ΟΞΙΚΟ ΟΞΥ 5% για 3 min

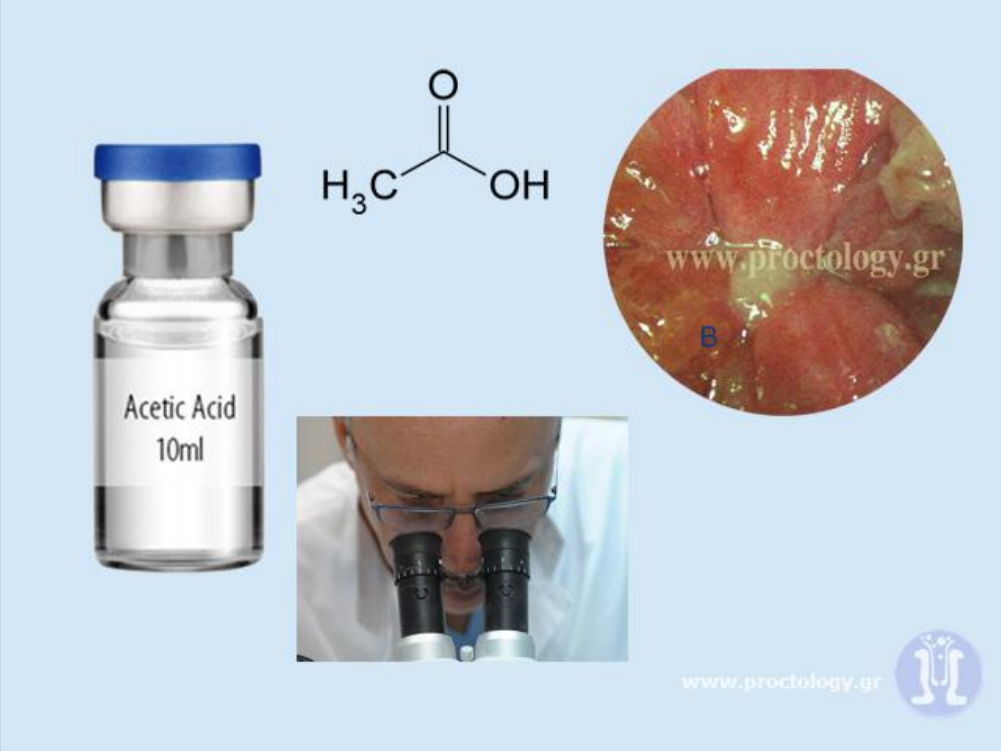

Τεχνική ΠΥΕ

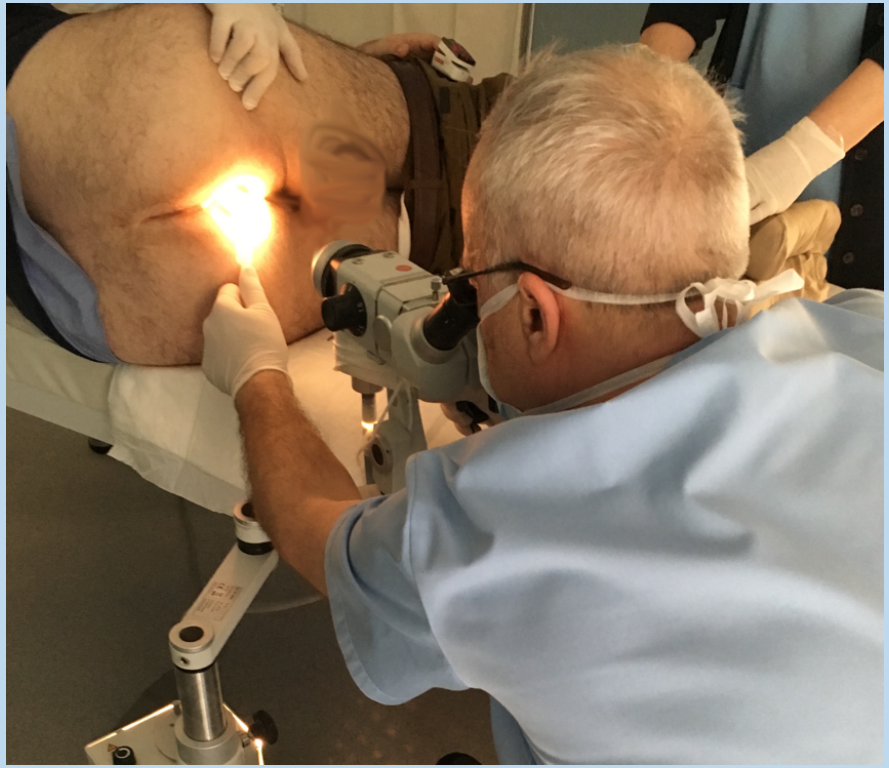

Εκπαιδευμένοι νοσηλευτές

Κατάλληλα πρωκτοσκόπια

Λαβίδες βιοψίας

ΠΡΙΝ ΚΑΙ ΜΕΤΑ ΟΞΙΚΟ ΟΞΥ

Πλακώδες και κυλινδρικό επιθήλιο

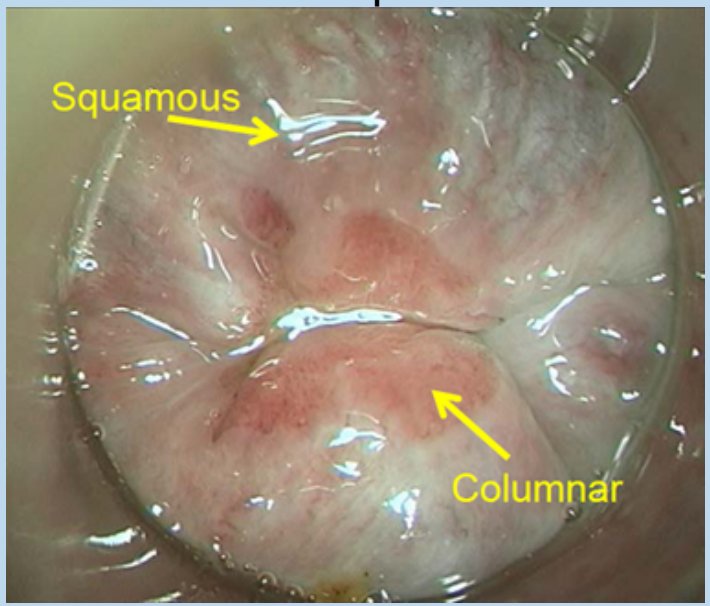

Χρήση γάζας με οξικό οξύ

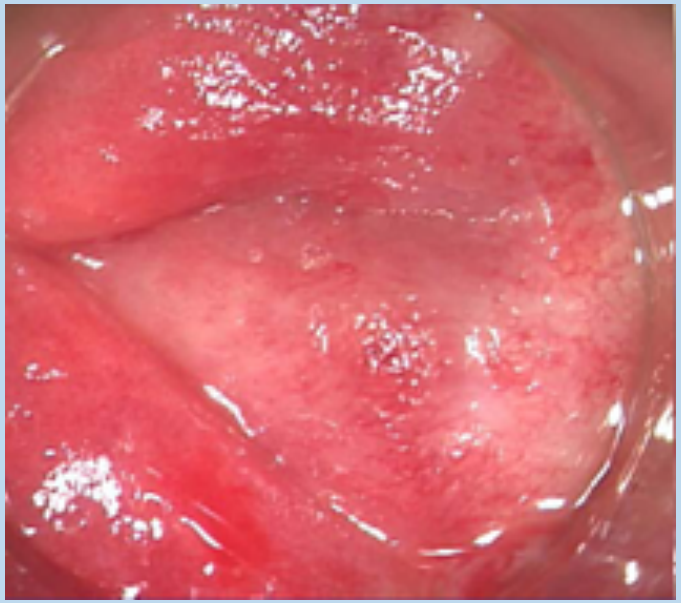

Επιπλέον οξικό οξύ

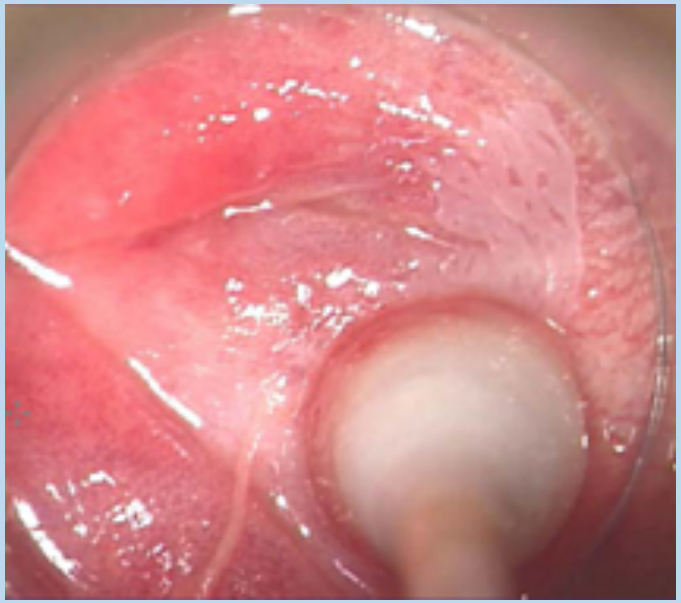

ΠΡΩΚΤΟΣΚΟΠΗΣΗ ΥΨΗΛΗΣ ΕΥΚΡΙΝΕΙΑΣ

- Έλεγχος όλου του μήκους του πρωκτικού σωλήνα
- Έλεγχος της συμβολής μεταξύ του πλακώδους και κυλινδρικού επιθηλίου (δυσχέρεια στην 6η ώρα)
- Έλεγχος του δέρματος 5 cm πέριξ του πρωκτού

Τα μορφολογικά χαρακτηριστικά της HSIL πρωκτού είναι παρόμοια με αυτά της HSIL τραχήλου (CIN3) και νόσου Bowen (HSIL δέρματος).

- Επίπεδες βλάβες
- Μωσαϊκισμός
- Τραχεία αγγειακή στίξη
- Λευκή ή γκρίζα χροιά,
- Ανώμαλα αγγεία
- Lugol αρνητικό
- Αβαθείς εξελκώσεις, ευθρυπτότητα

Συχνότητα HSIL στο υλικό μας

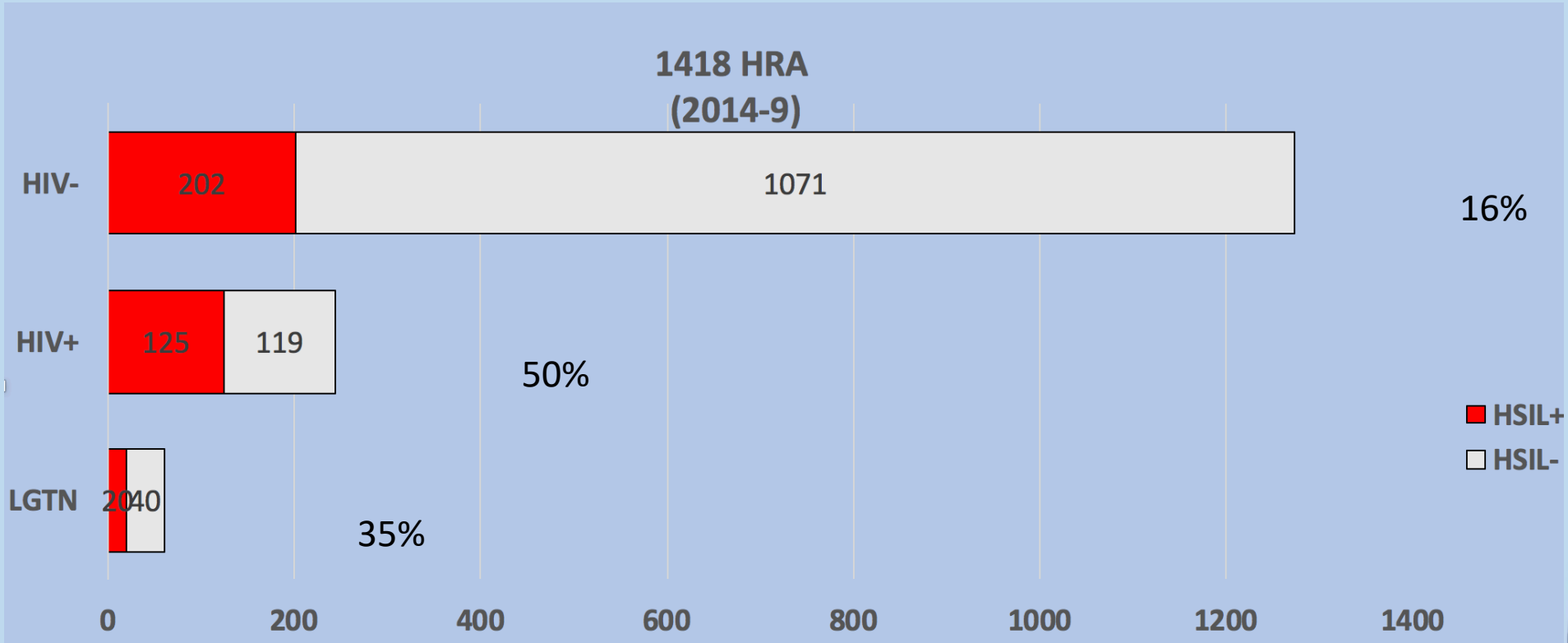

	LGTN	HIV+	HIV-
HSIL+	20	125	202
HSIL-	40	119	1071

ΠΡΩΚΤΟΣΚΟΠΗΣΗ ΥΨΗΛΗΣ ΕΥΚΡΙΝΕΙΑΣ

Διάκριση μεταξύ LSIL και HSIL

- Οι βλάβες LSIL είναι **θηλόμορφες** και **επηρμένες.**
- Οι βλάβες HSIL είναι **επίπεδες** αλλοιώσεις. Δεν γίνονται αντιληπτές χωρίς μεγέθυνση και οξικό οξύ.

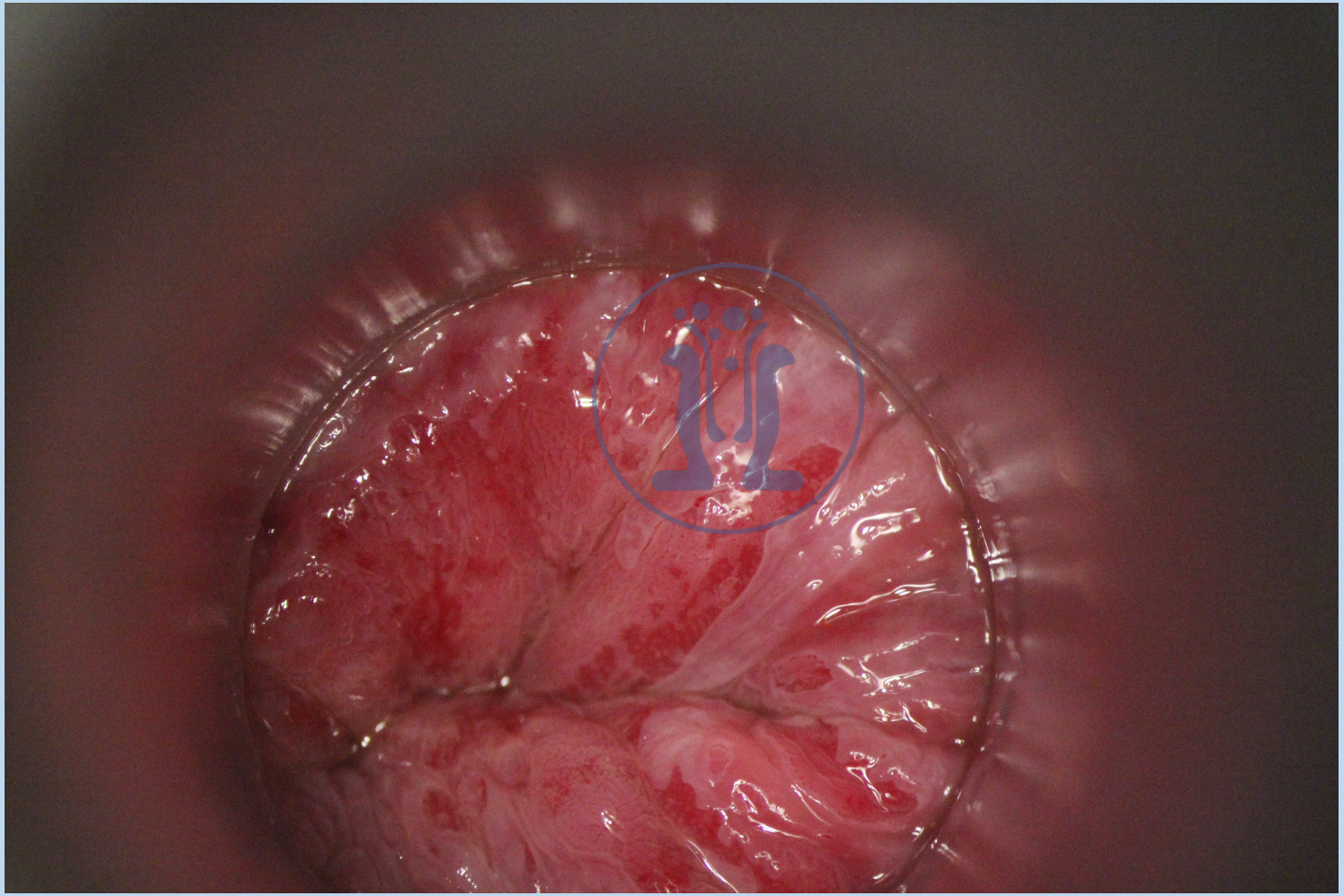

LGAIN

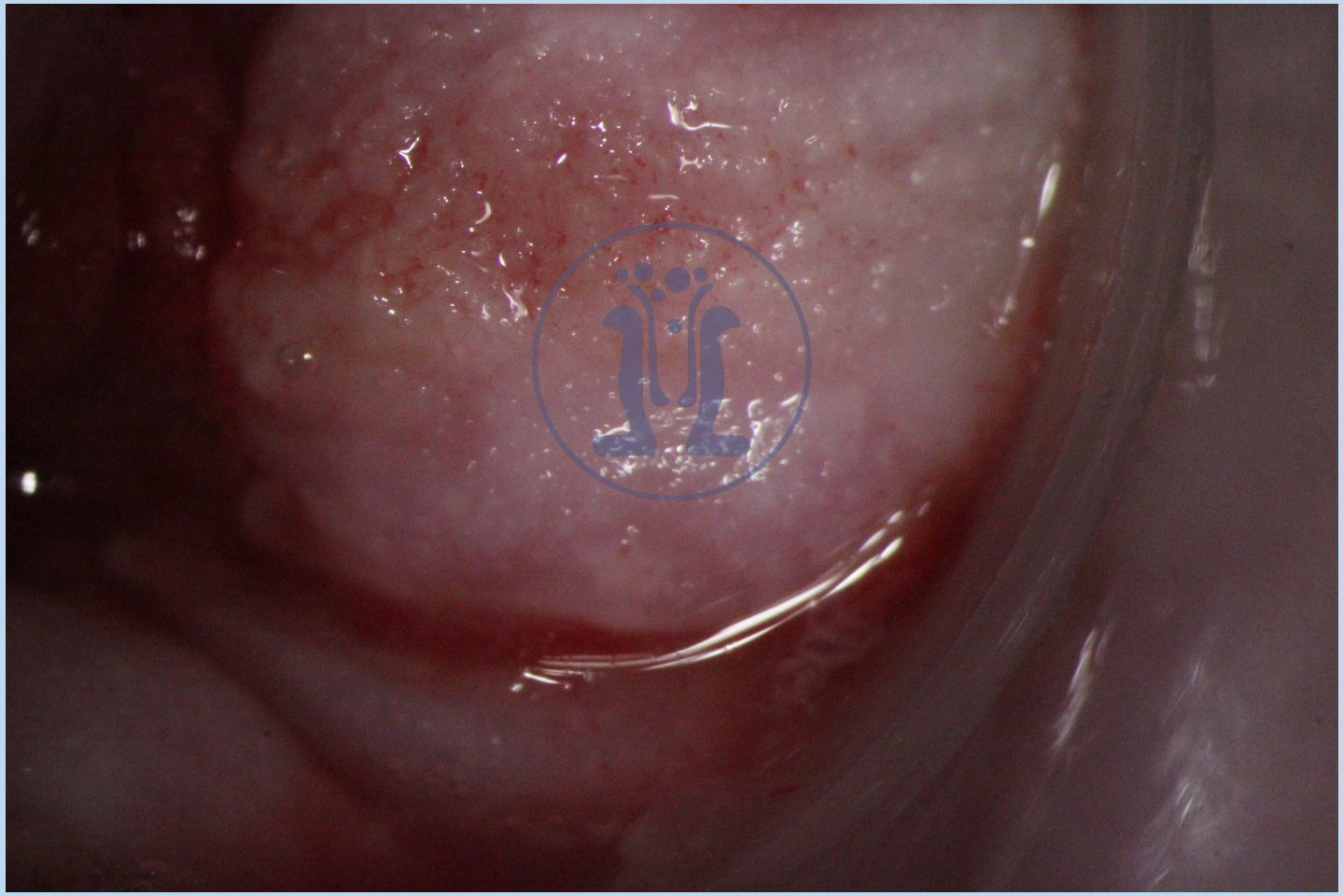

LGAIN- βιοψία

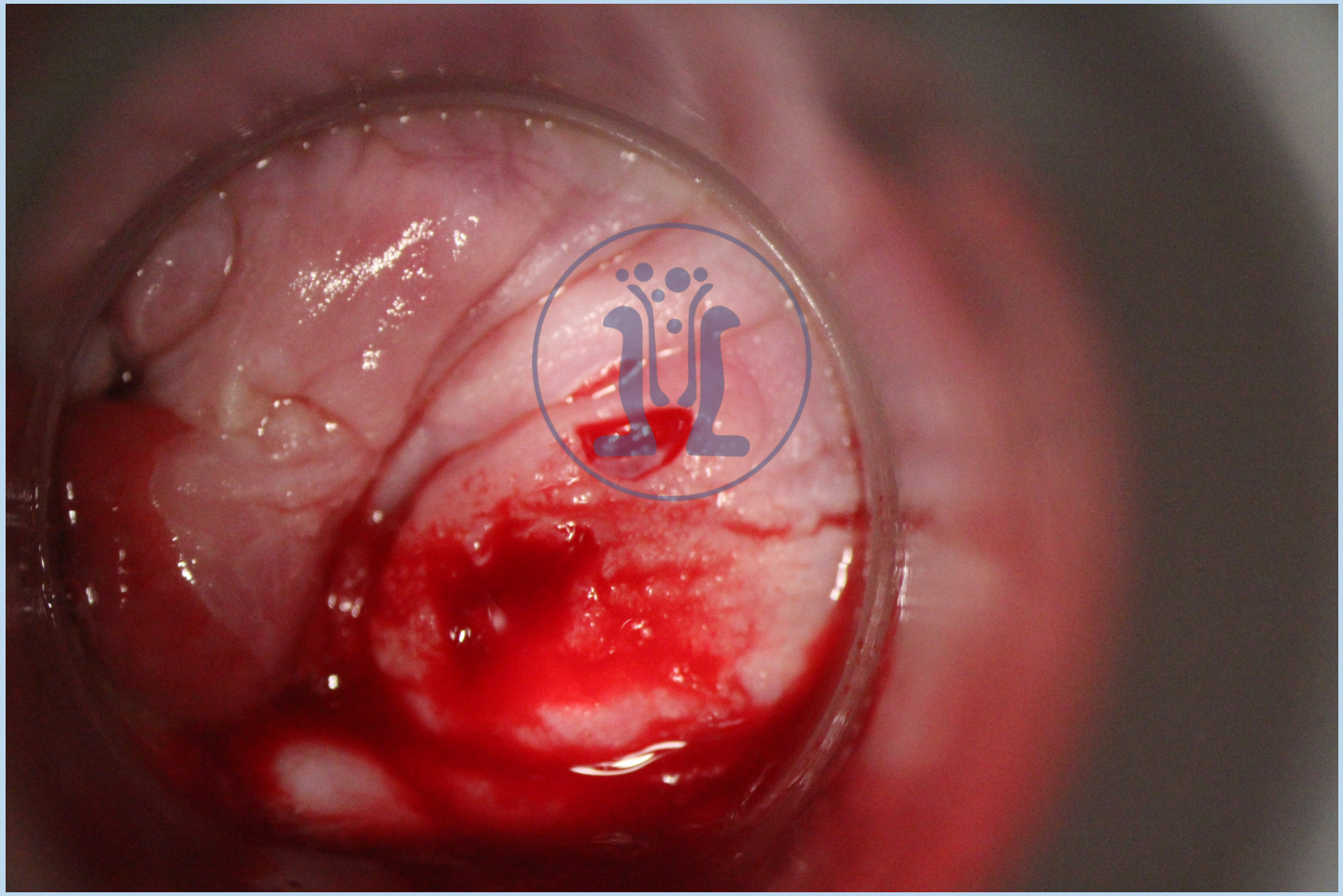

ΘΗΛΩΜΑΤΩΔΗ ΚΟΝΔΥΛΩΜΑΤΑ (LGAIN)

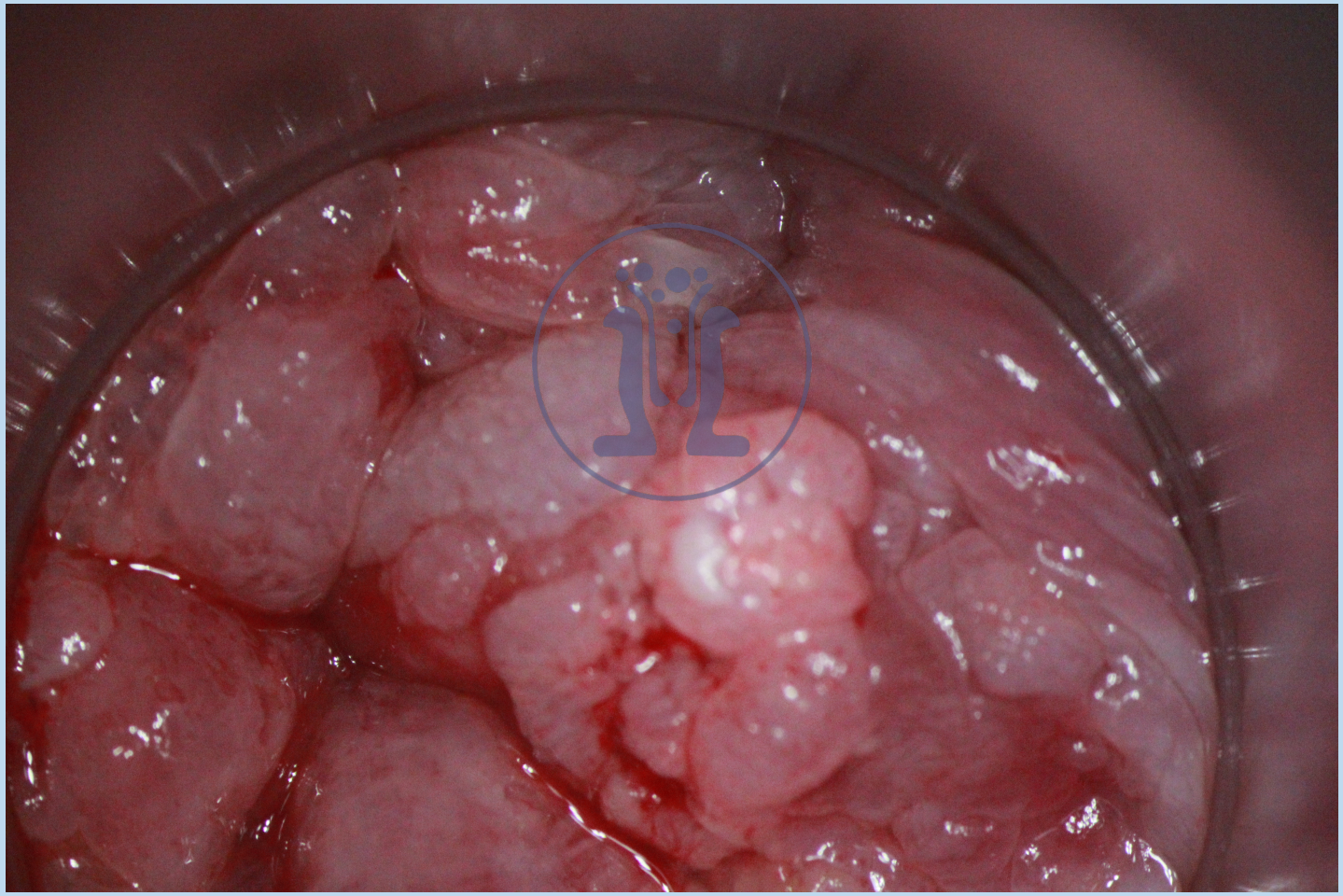

Κονδυλώματα

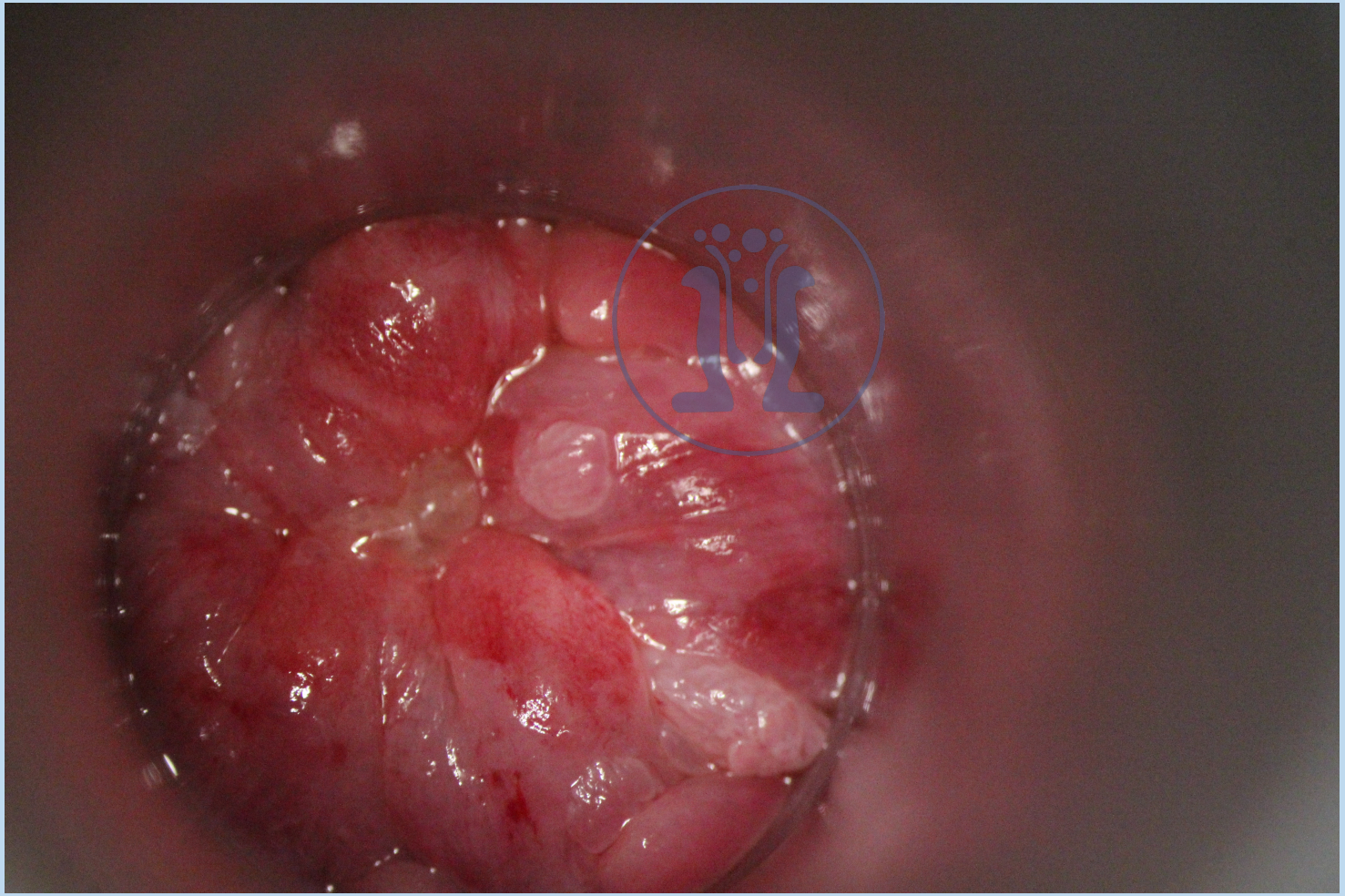

HSIL

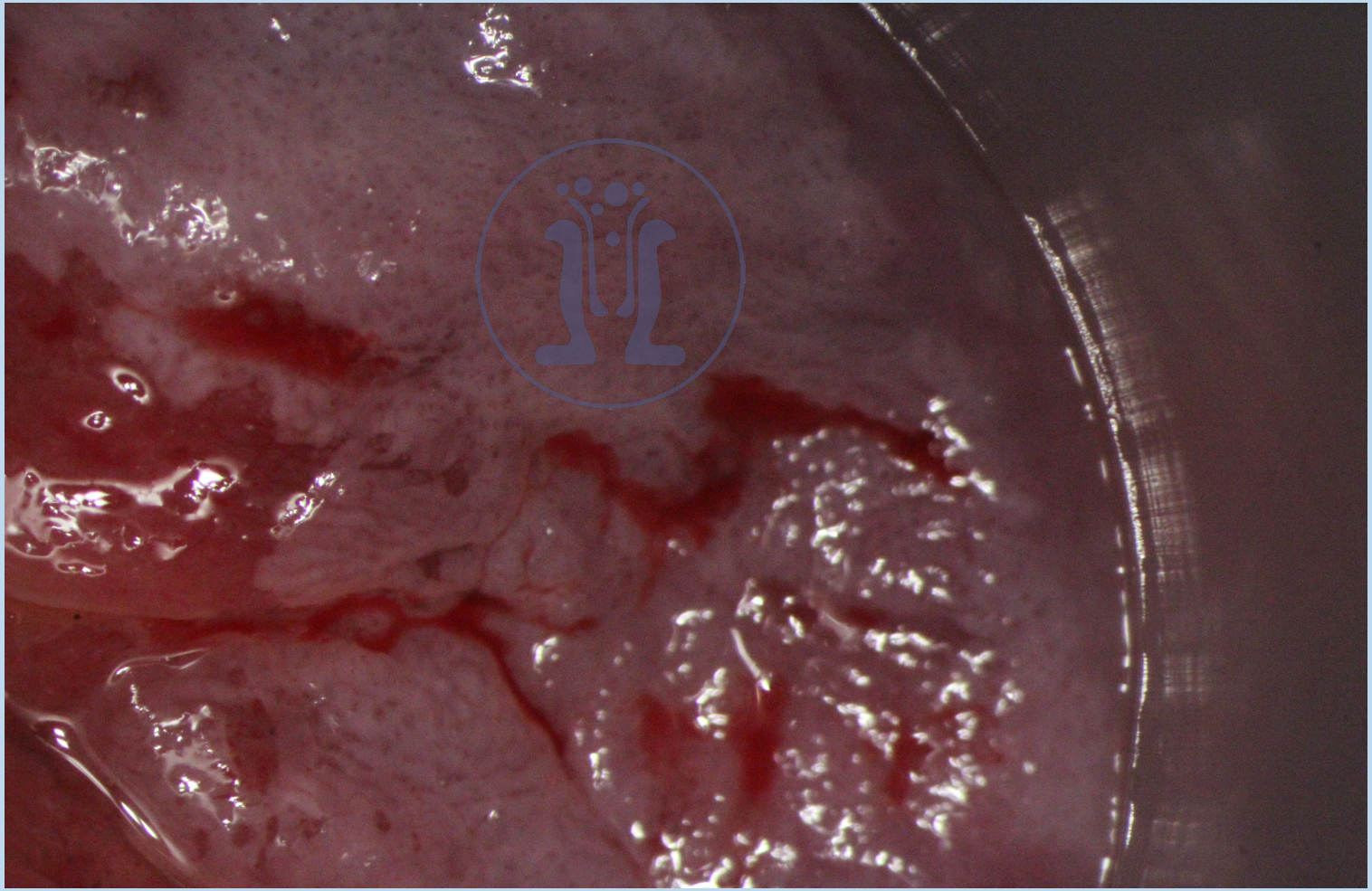

HSIL

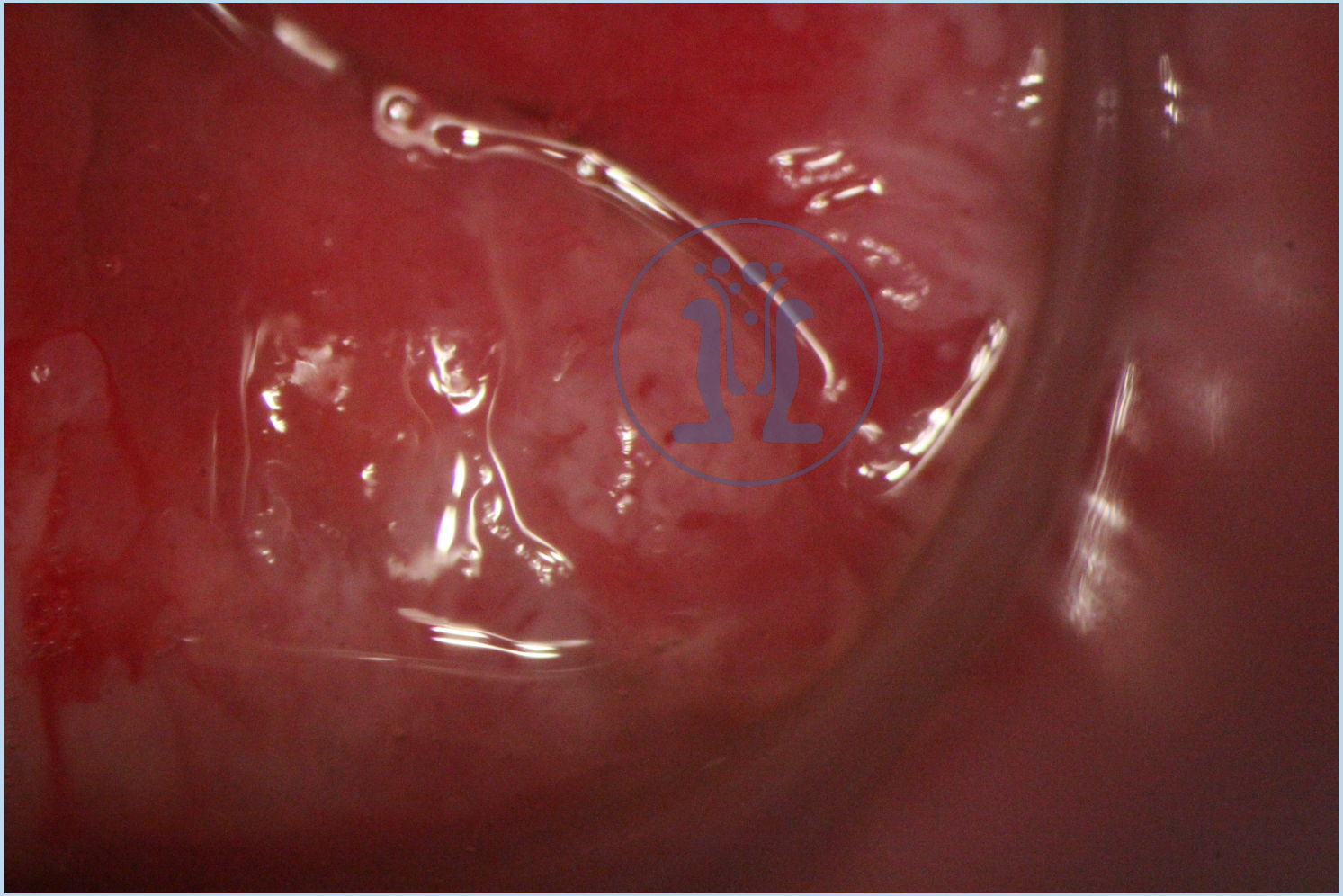

Ασυμπτωματική

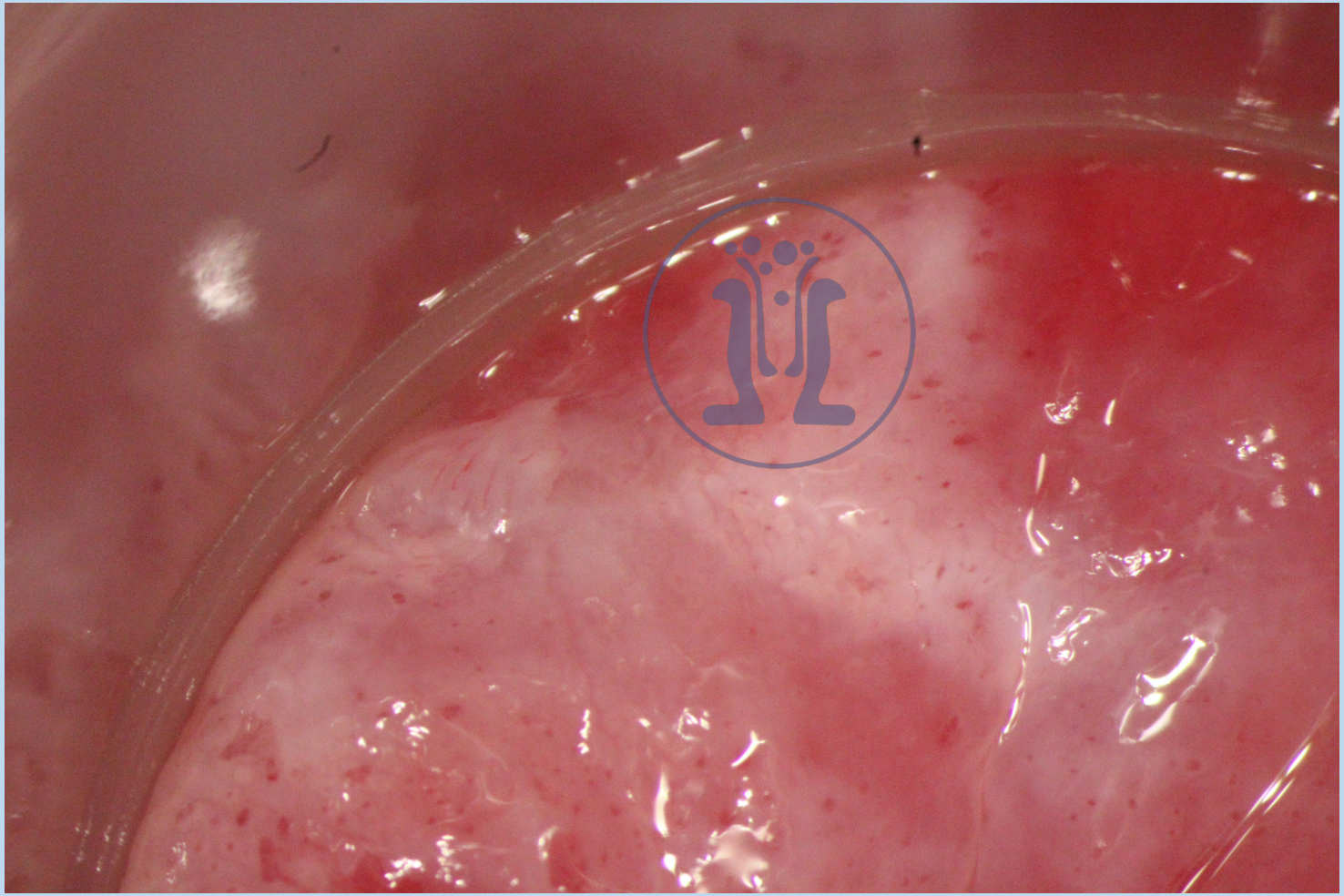

HIV

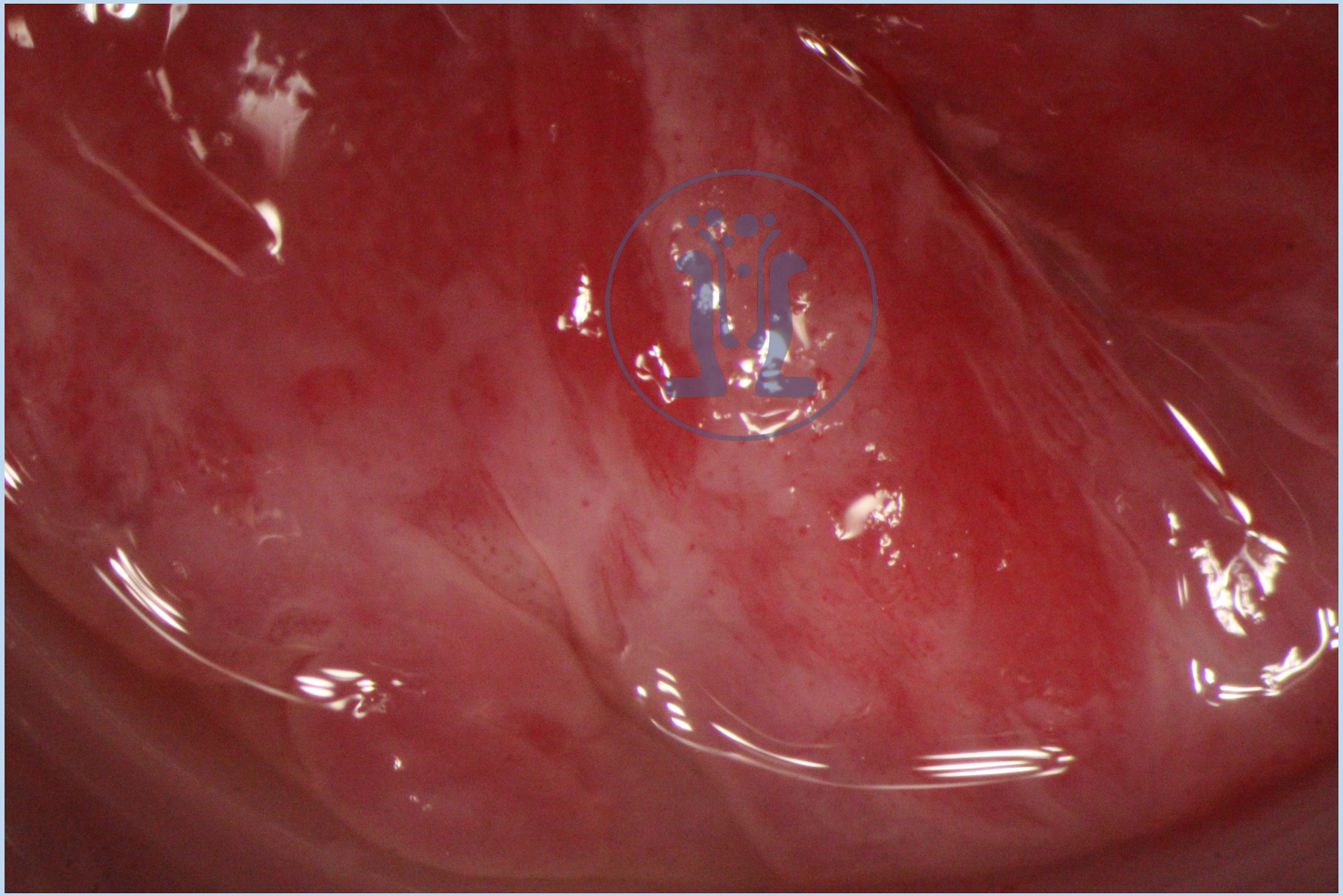

HIV

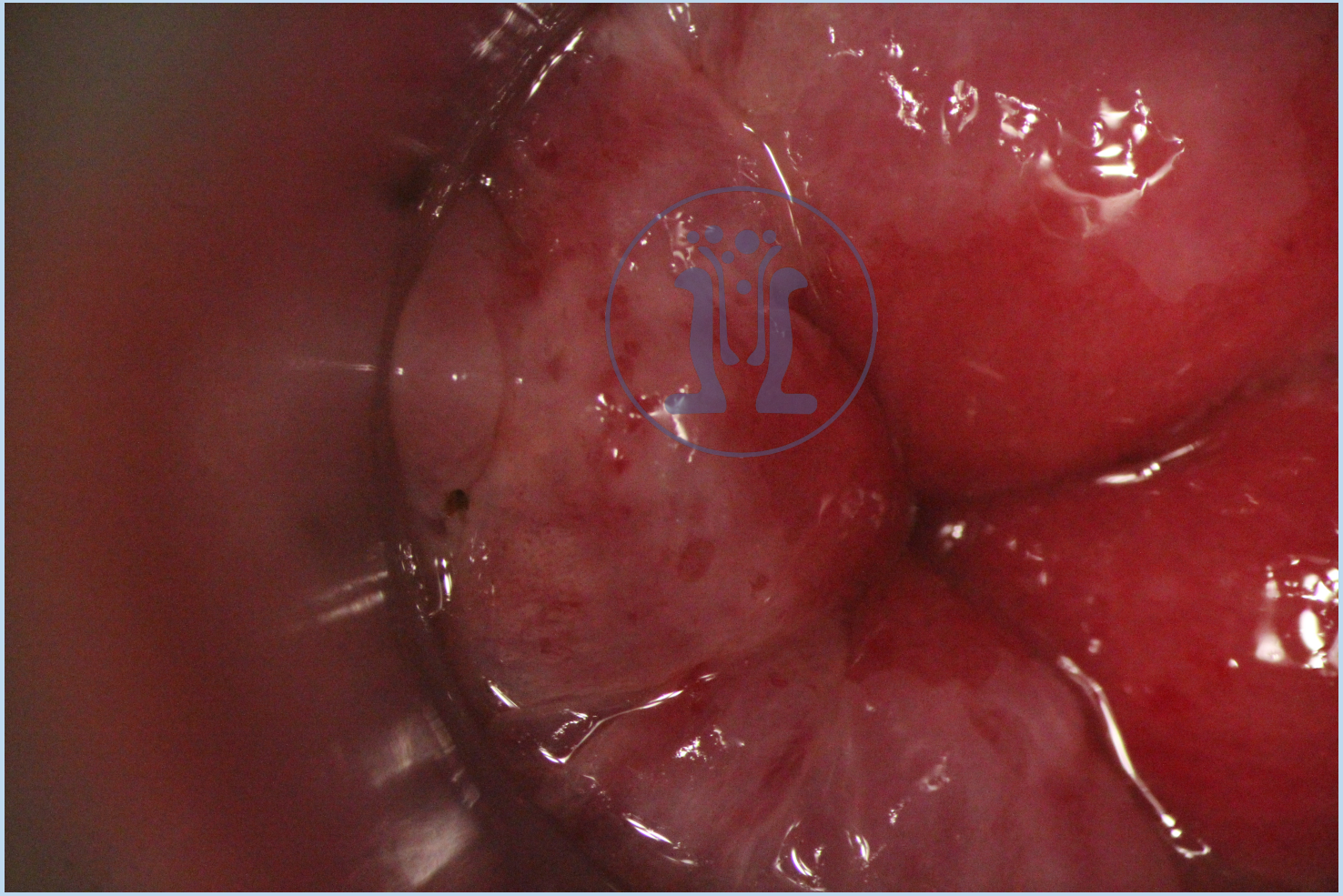

Kϕ? cin3

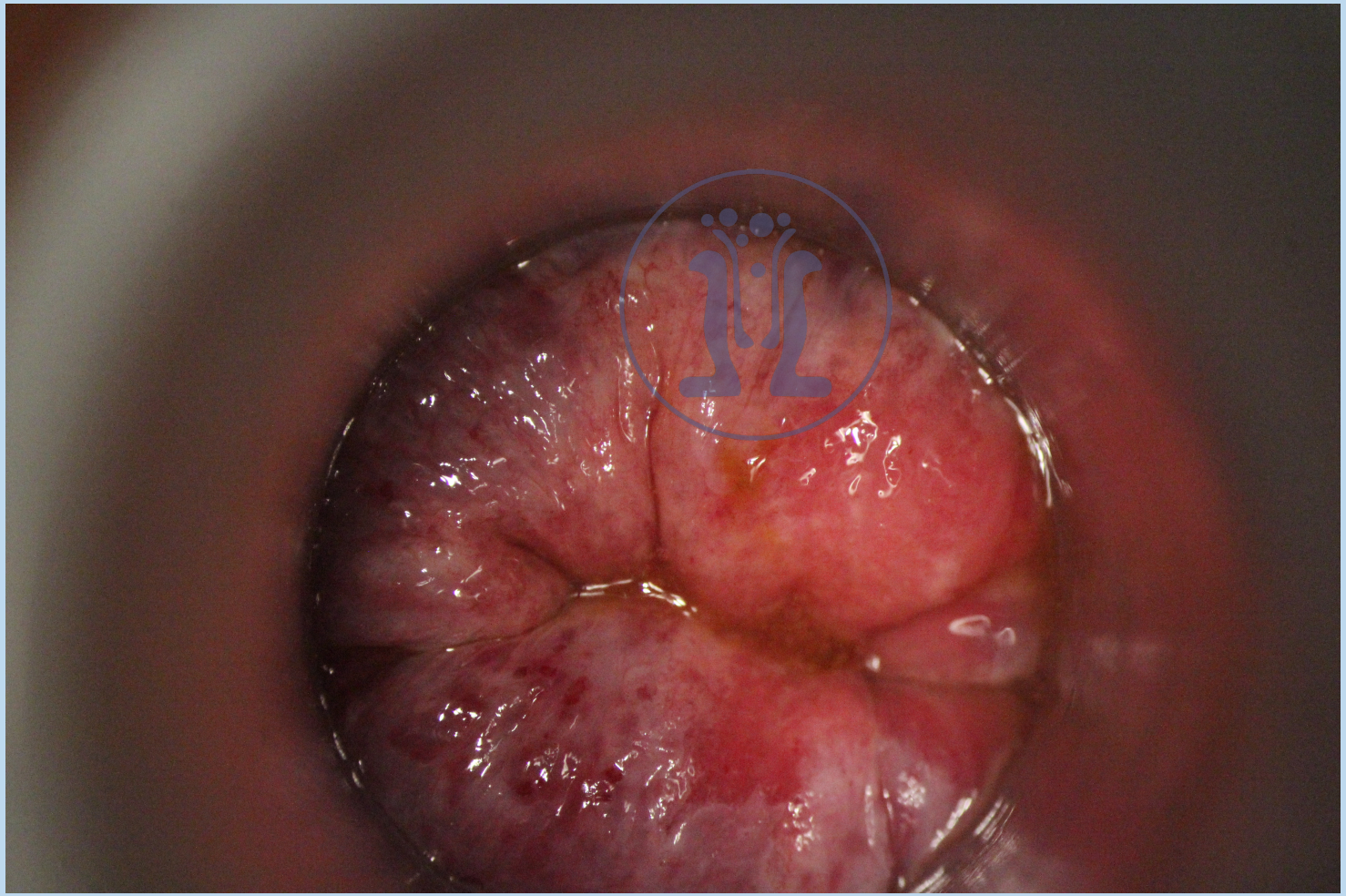

Νεφροπαθής

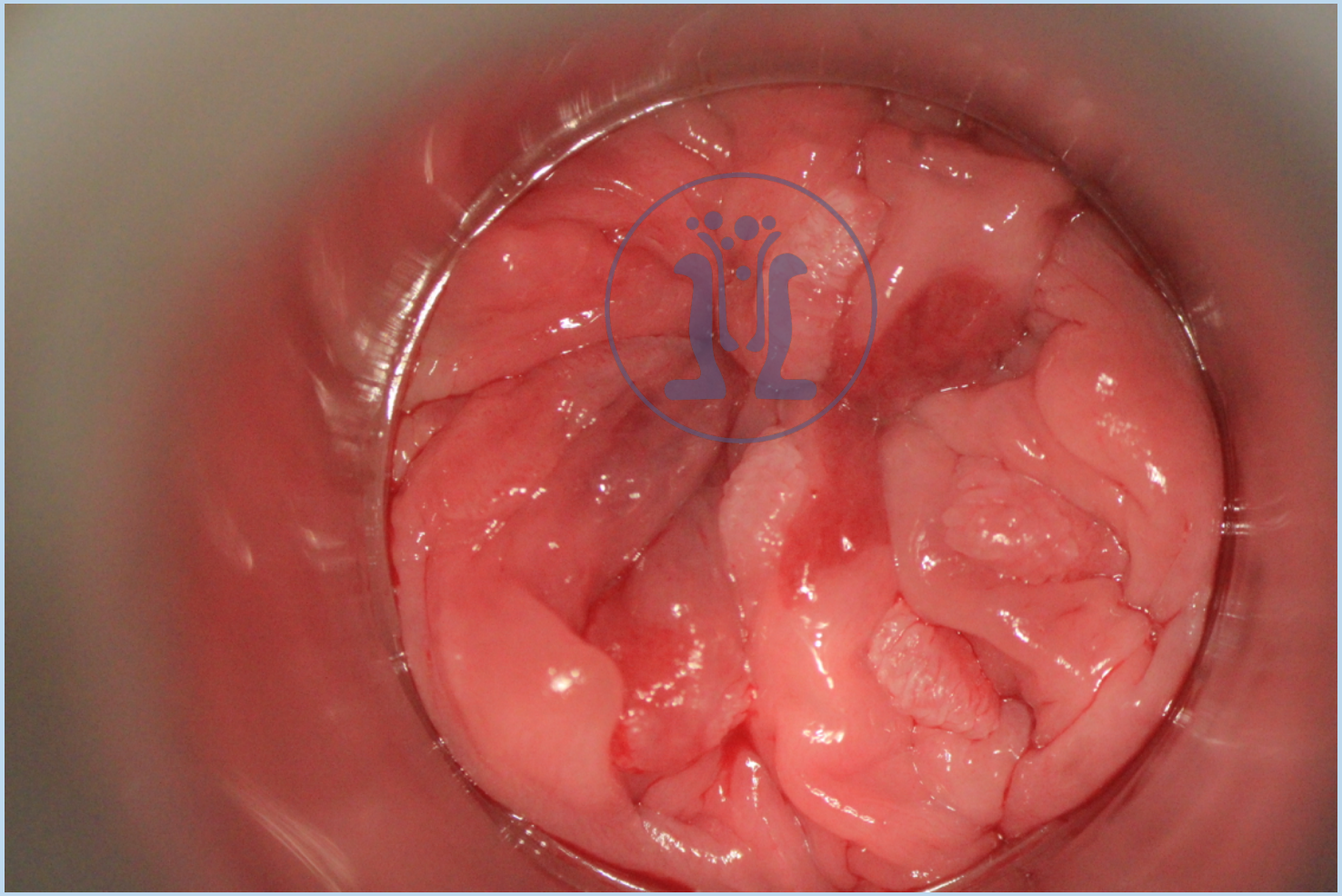

HSIL - LUGOL

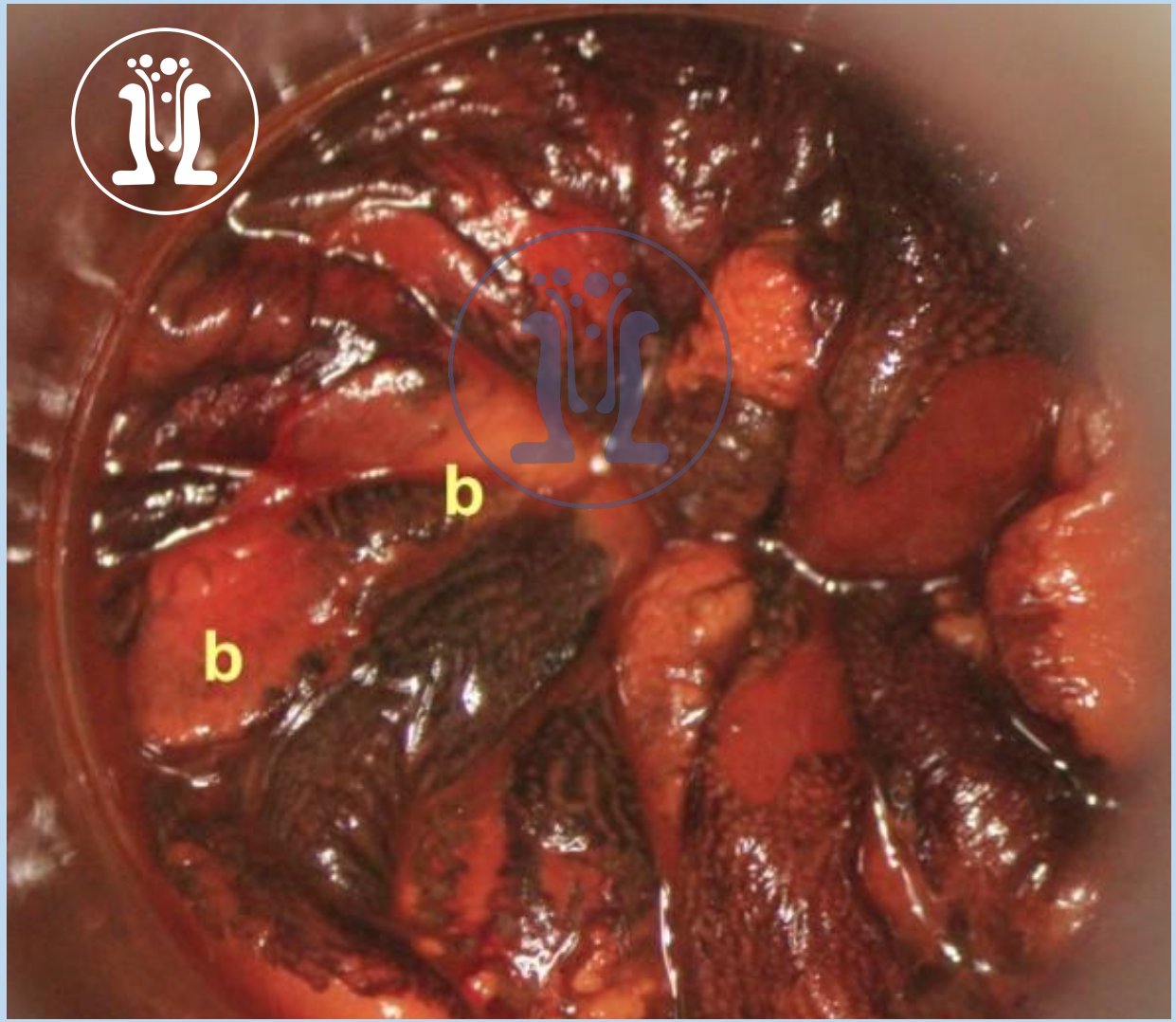

Ανοσοκαταστολή

HGAIN ΣΕ ΑΣΘΕΝΗ ΜΕ ΝΟΣΟ BOWEN ΣΤΟ ΑΙΔΟΙΟ

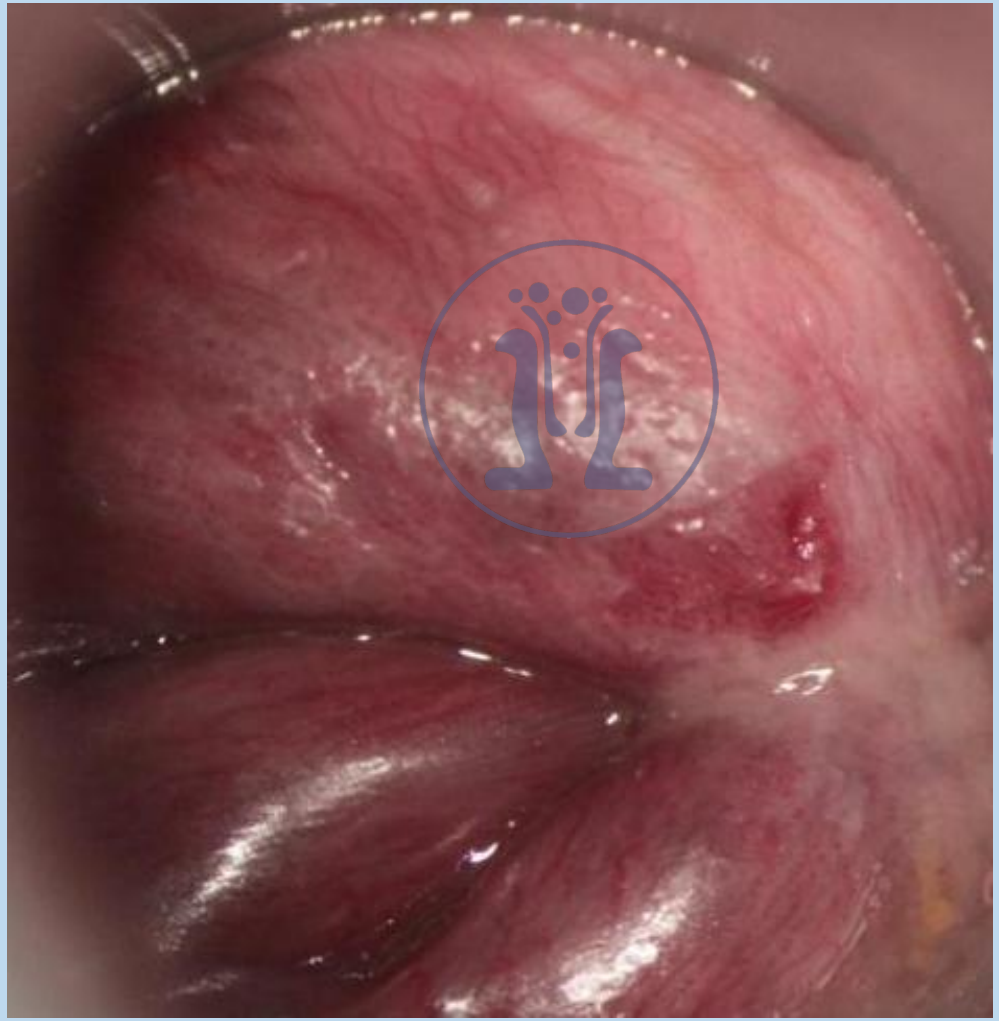

HSIL σε HIV+

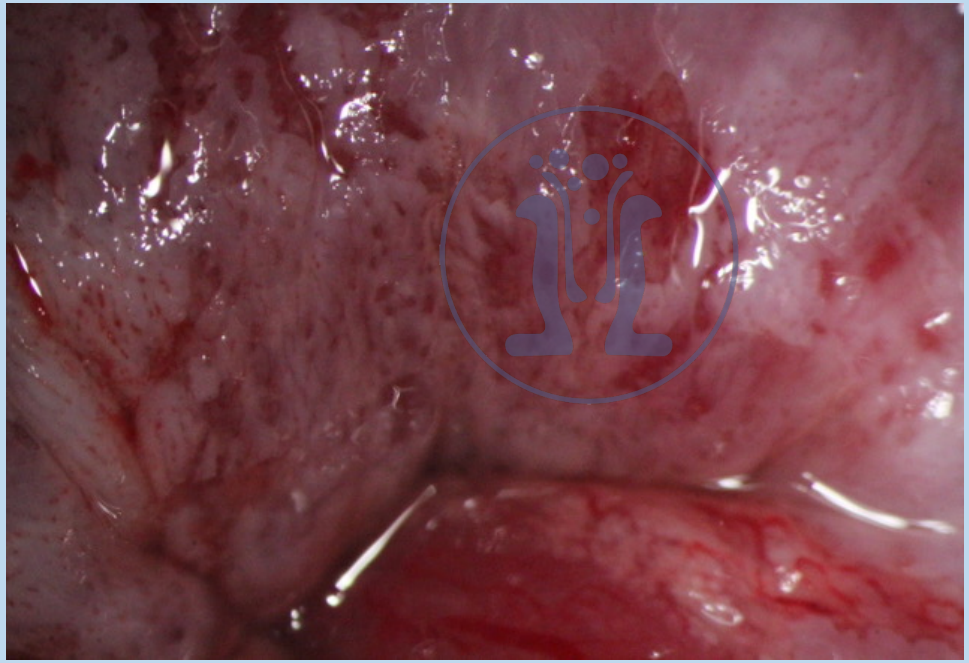

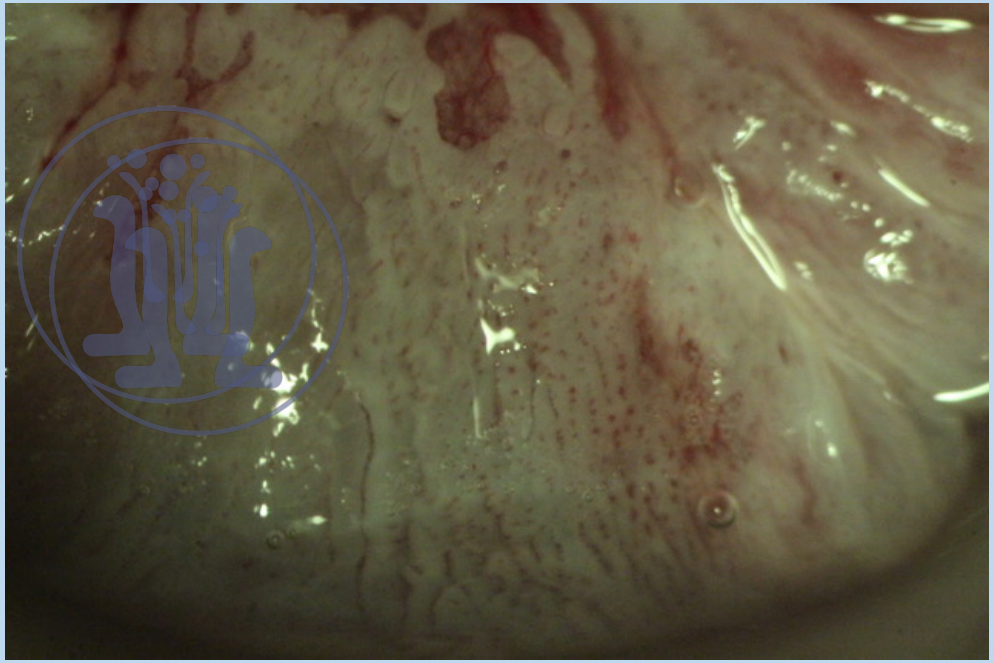

HSIL σε HIV+

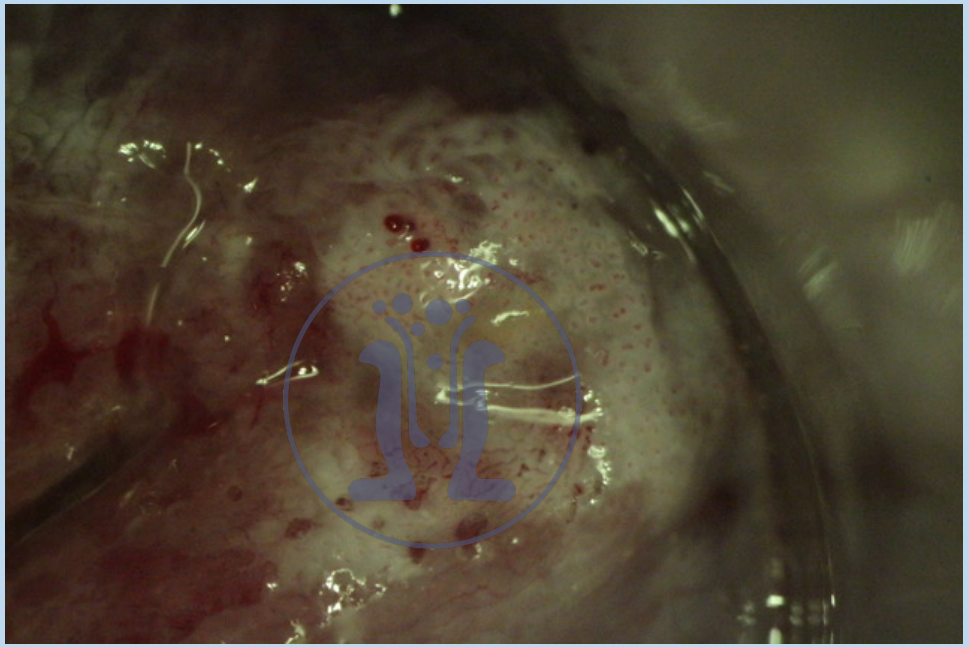

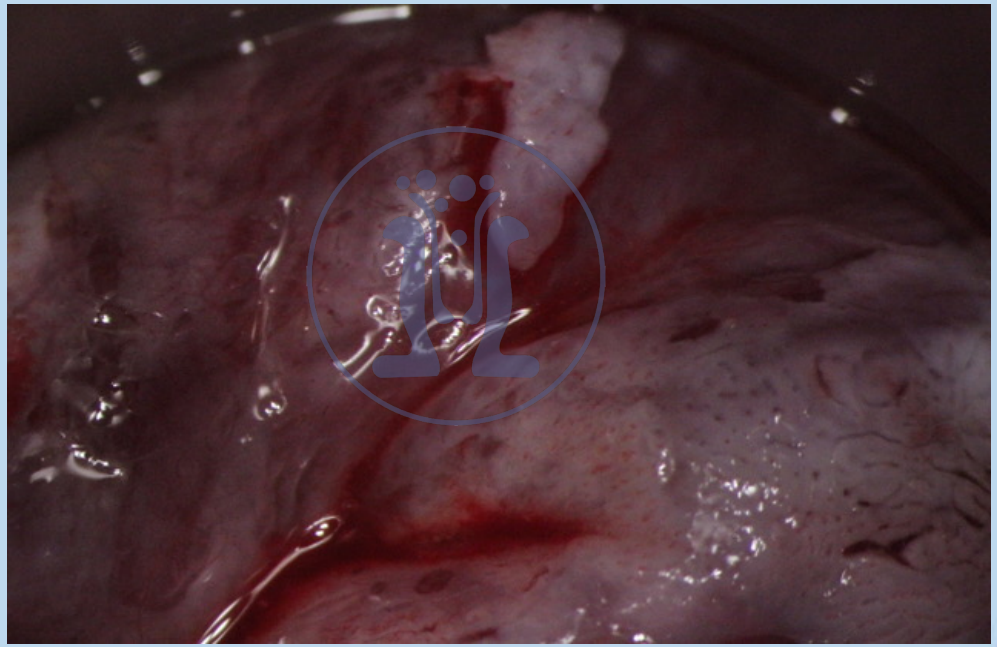

HGAIN ΠΕΡΙΠΡΩΚΤΙΚΟΥ ΔΕΡΜΑΤΟΣ

βιοψία με τοπική αναισθησία

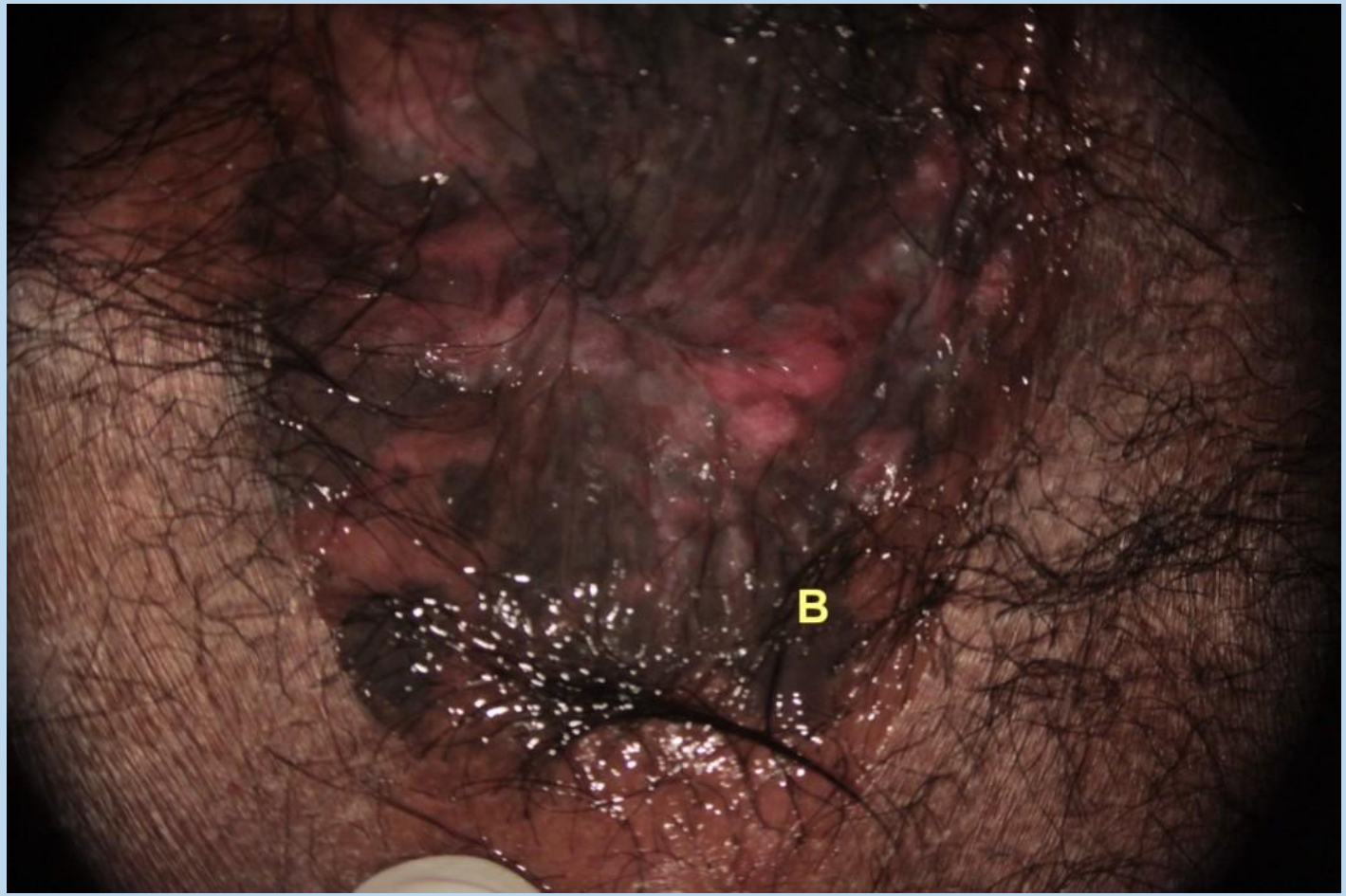

Insitu πλακώδες Ca δέρματος σε HIV+

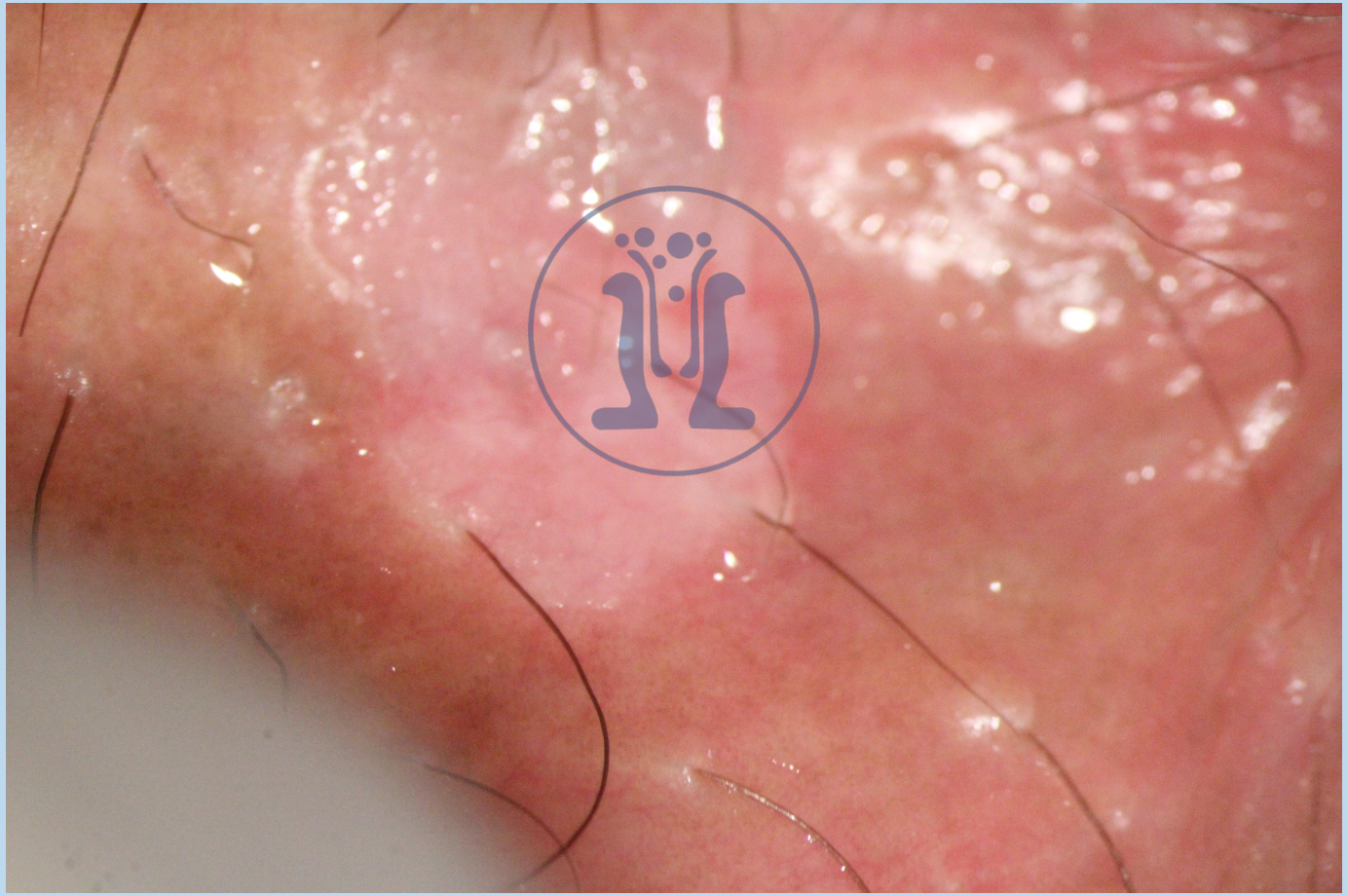

Insitu πλακώδες Ca δέρματος σε γυναίκα

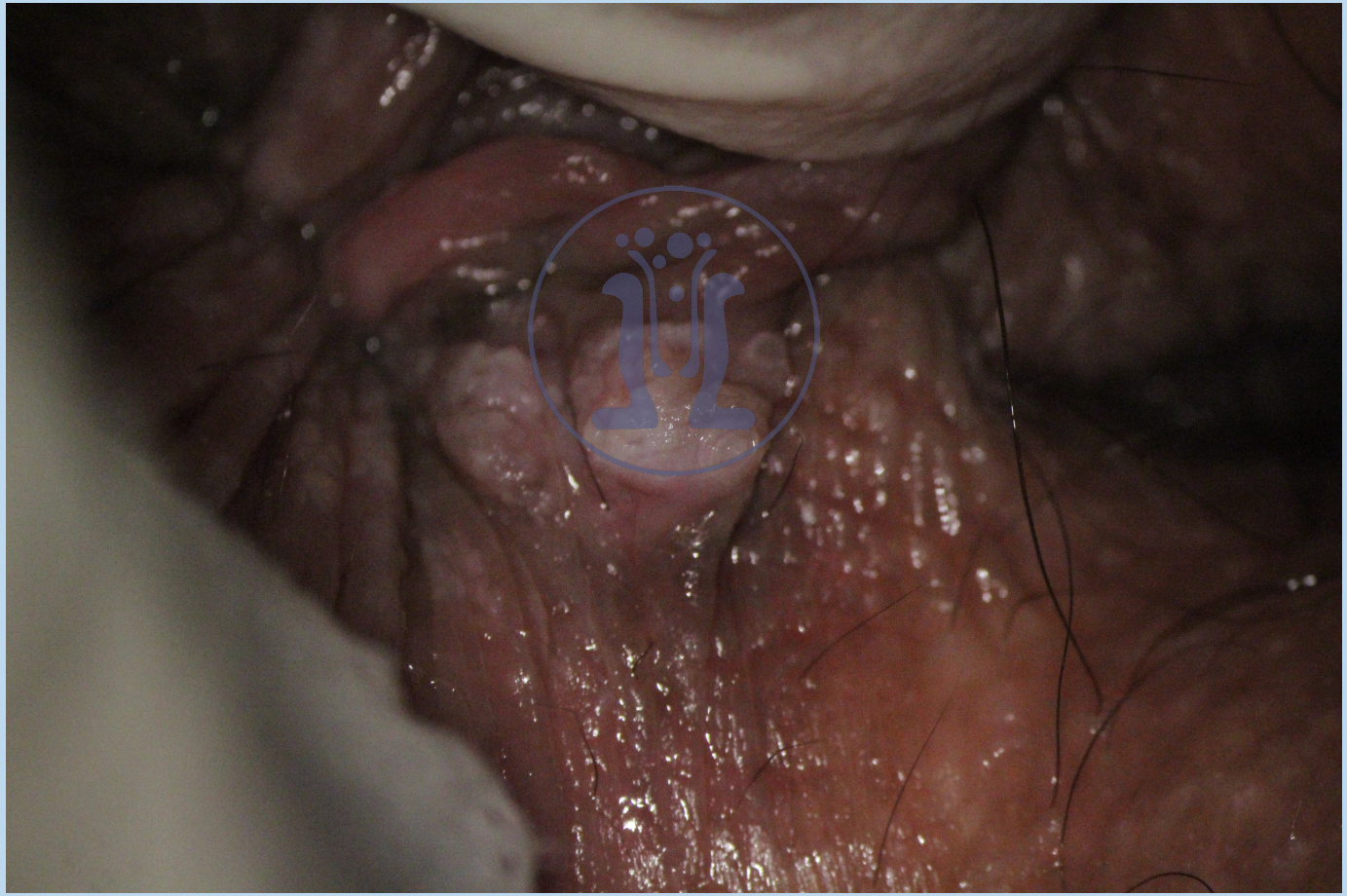

ΧΡΩΣΗ LUGOL

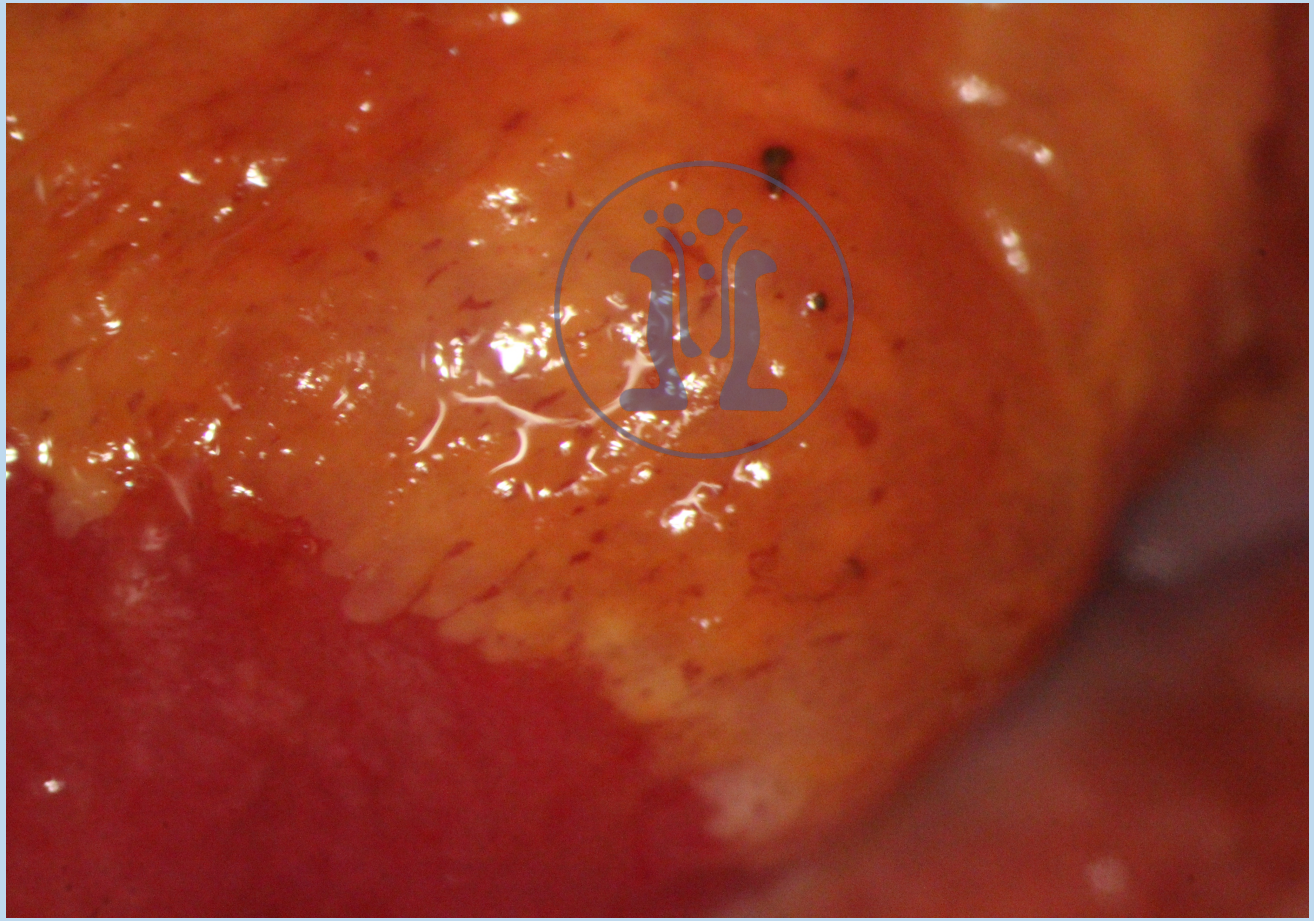

ΒΙΟΨΙΕΣ

- ΜΟΝΟ 2-3 Βιοψίες (αιμορραγία)
- Πρώτα κάτω και μετά πάνω
- Με δύο λαβίδες για ταχύτητα

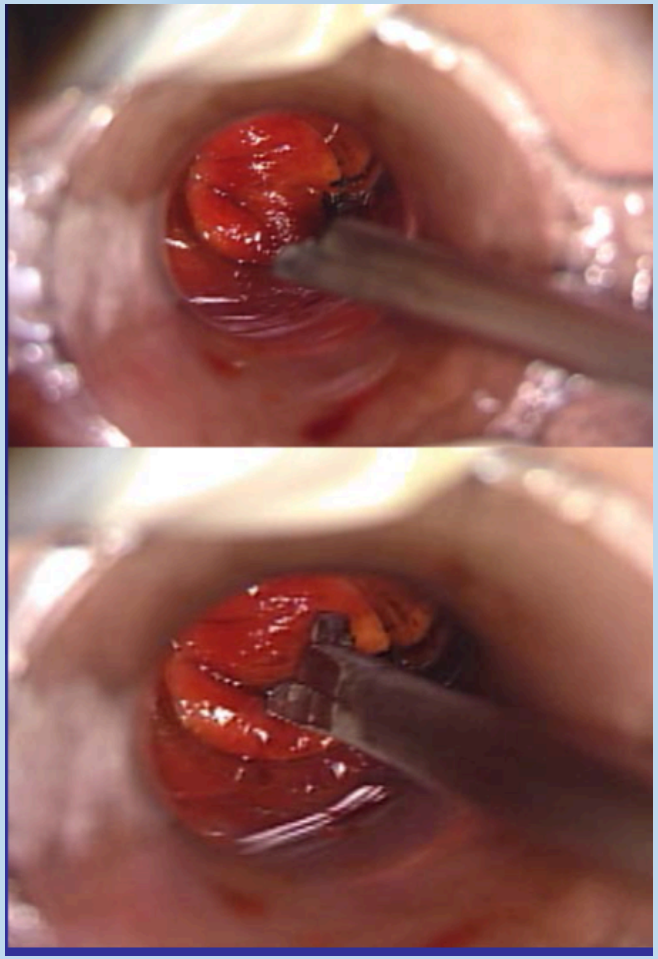

HSIL- θεραπείες

Τοπικές

- Ιμικουιμόδη
- Τριχλωροξικό οξύ
- 5-φθοριουρακίλη

HSIL- θεραπείες

- Ηλεκτροκαυτηριασμός
- Laser
- Υπέρυθρες
- Χειρουργική εκτομή

HSIL- Θεραπεία

Θεραπευτικός εμβολιασμός

- SLP HPV-01
- 9HPV
- E7 πρωτεΐνη

HSIL- Θεραπεία

Τύπος Θεραπείας	**Πλεονεκτήματα**	**Μειονεκτήματα**
Παρακολούθηση	Αποφεύγεται η νοσηρότητα	Κίνδυνος καρκίνου Στενή παρακολούθηση
Ιμικουιμόδη	48-86%	Τοπικός ερεθισμός Υποτροπή Στενή παρακολούθηση
5-Φθοριουρακίλη	90%	Υποτροπή 50%
Χειρουργική αφαίρεση	Υποτροπή 13-63%	Στένωση, ακράτεια, πιθανή νοσηρότητα
HRA- καυτηριασμός	Διακόπτει την εξέλιξη Μικρή νοσηρότητα	Επιμονή-υποτροπή σε HIV

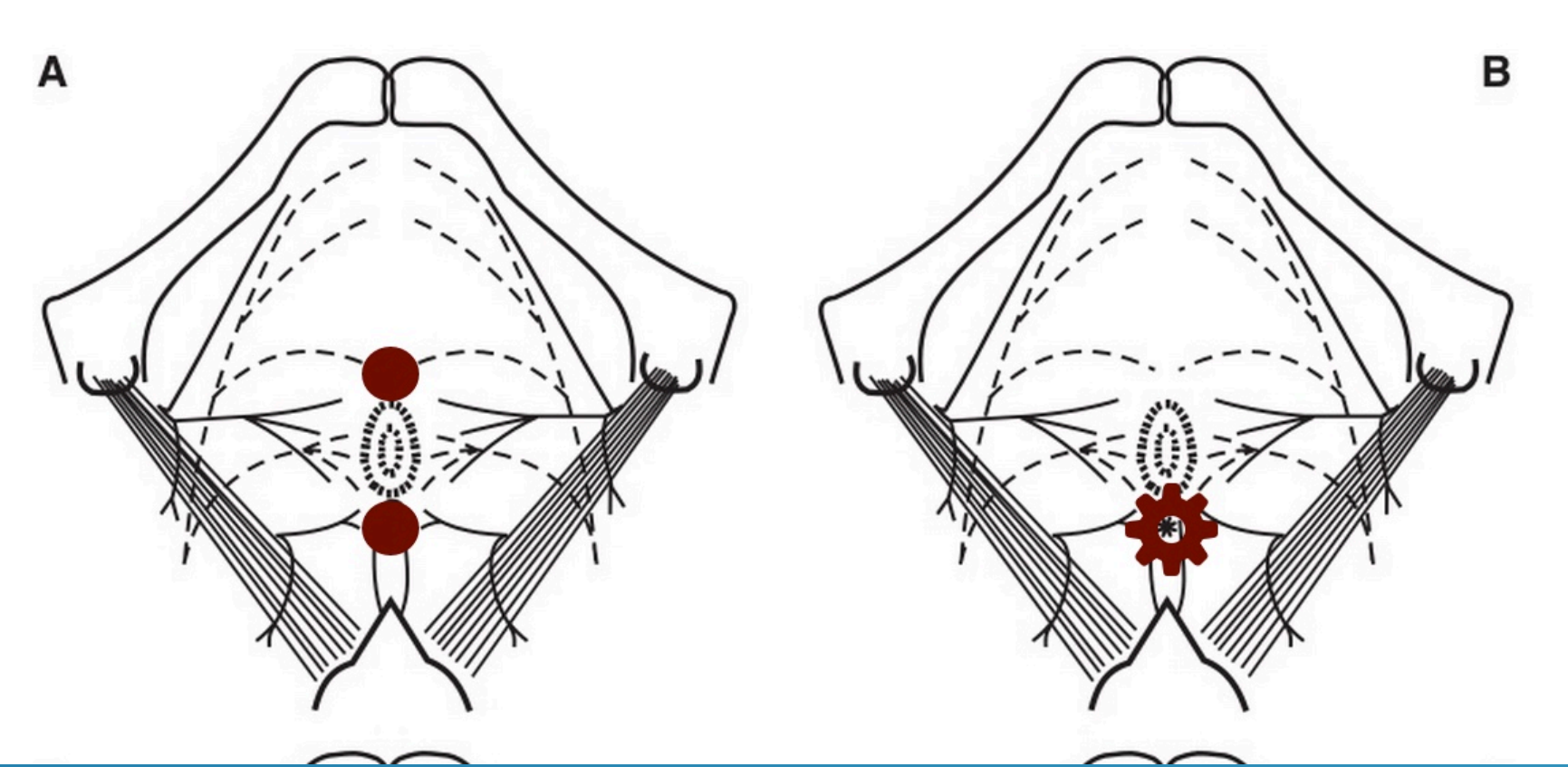

Τεχνική οπισθίου περινεικού block (1)

ΜΕΤΑ ΑΠΟ ΚΑΥΤΗΡΙΑΣΜΟ

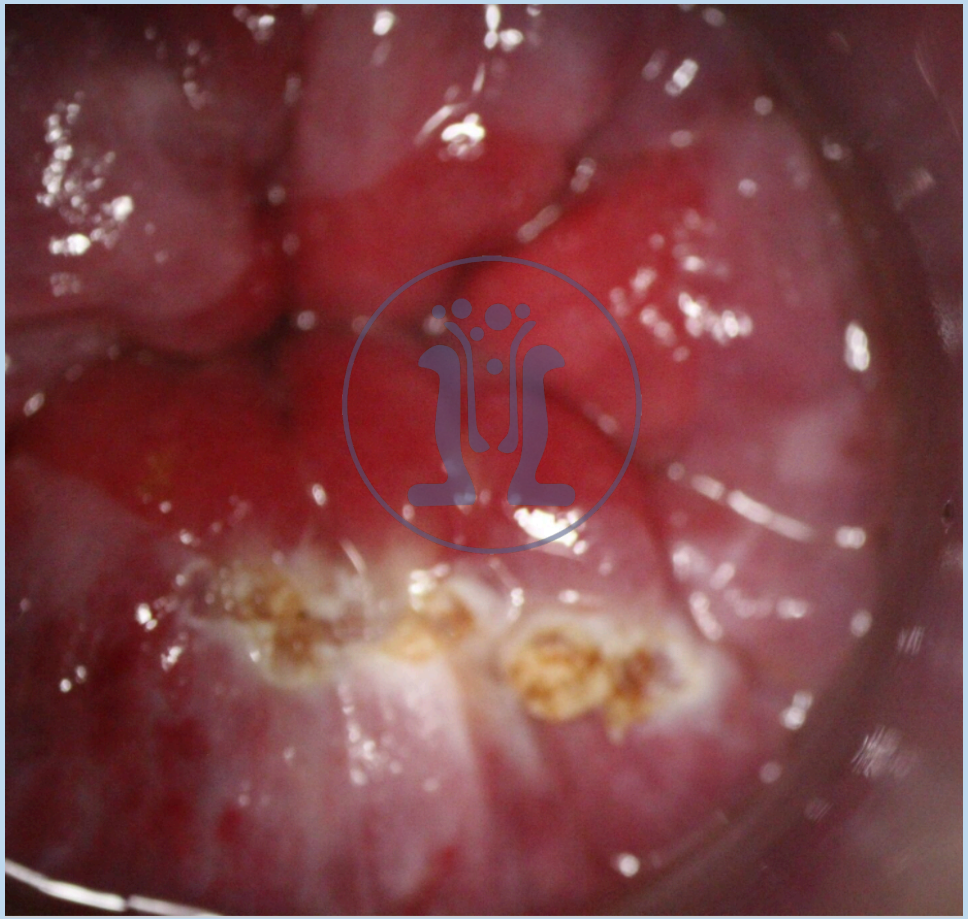

ΚΑΥΤΗΡΙΑΣΜΟΣ HGAIN

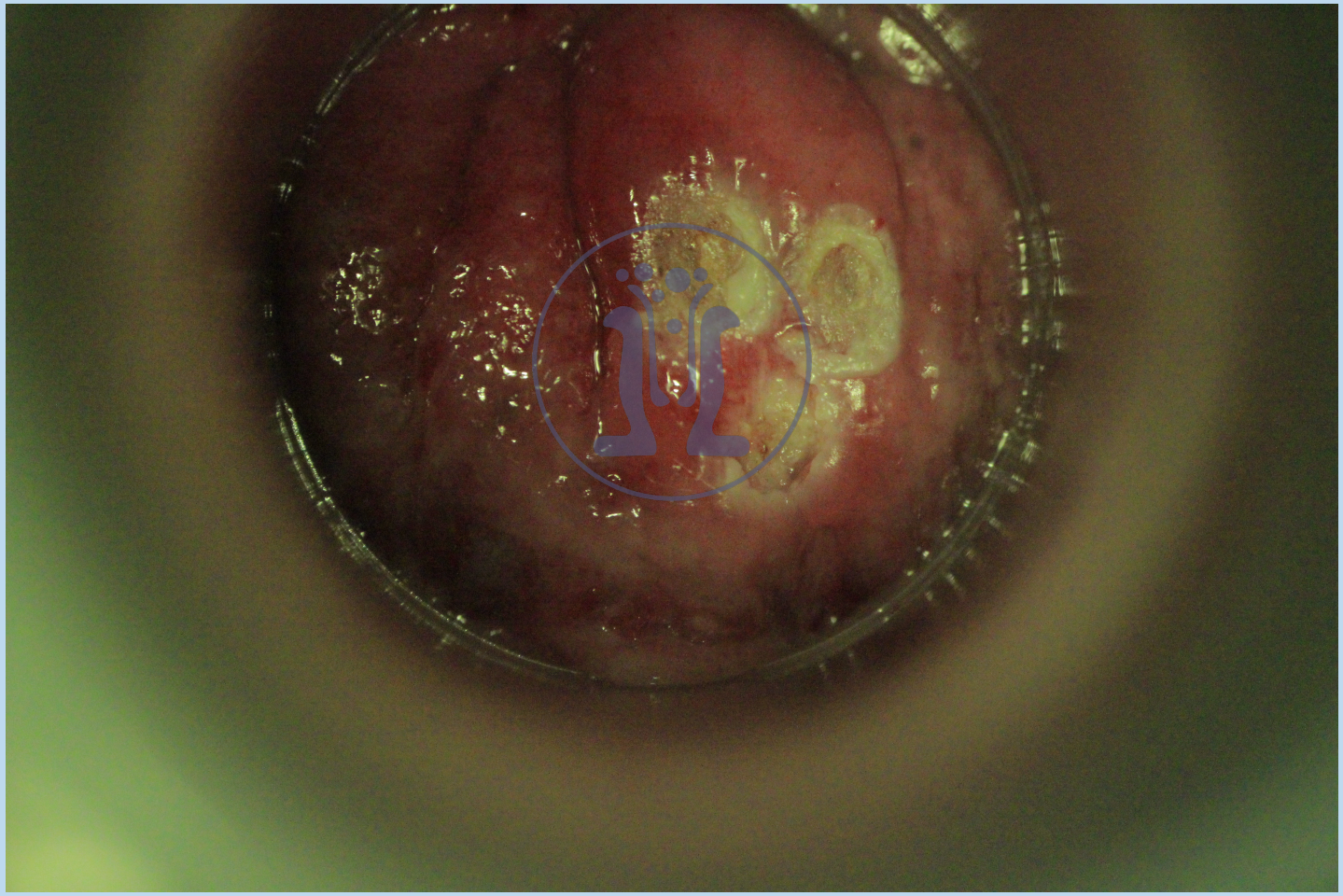

Πριν και μετά από θερμοκαυτηριασμό

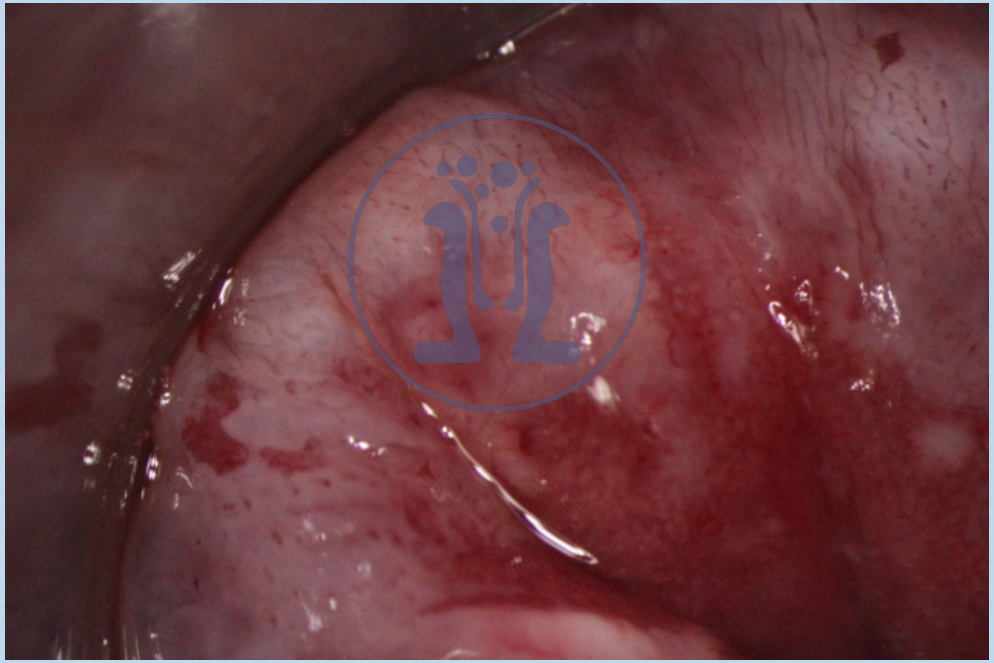

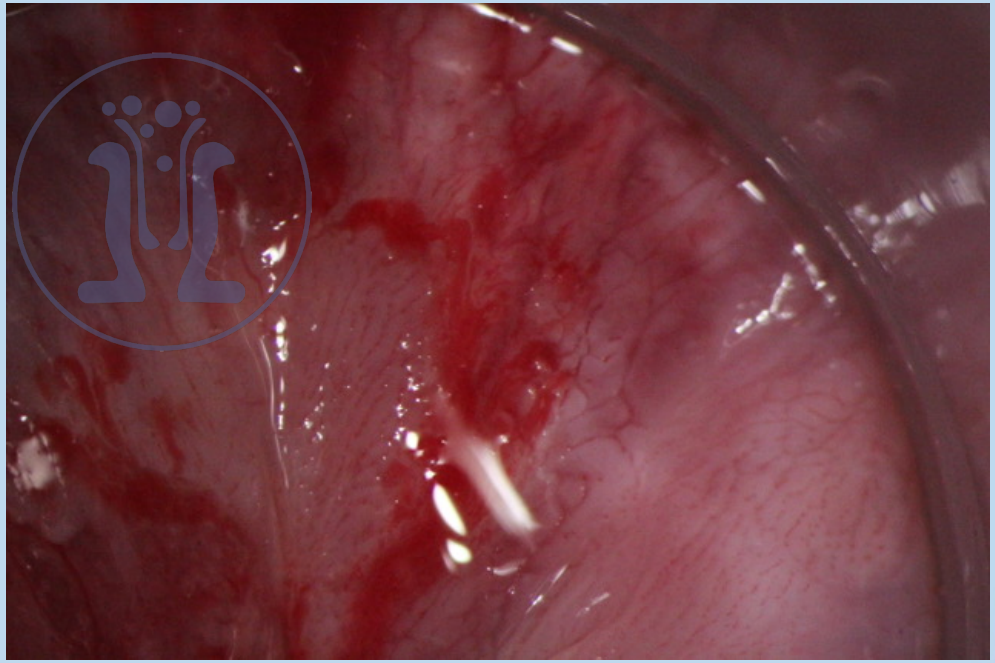

ΕΠΕΚΤΑΣΗ ΤΗΣ ΠΡΟΛΗΨΗΣ

- Ενημέρωση των ομάδων υψηλού κινδύνου
- Ενημέρωση των επαγγελματιών υγείας
- Εμβολιασμός των ανδρών και των ομάδων υψηλού κινδύνου

- Εσφαλμένες αντιλήψεις όσον αφορά τη σχέση του καρκίνου του πρωκτού με τον HPV.
- Ανάγκη ελέγχου των ομάδων υψηλού κινδύνου.
- Υπερβολική ή ελλιπής αντιμετώπιση της HPV-μόλυνσης και των προκαρκινικών μορφών.
- Άγνοια της ένδειξης για παρακολούθηση των δυσπλασιών και του καρκίνου του πρωκτού μετά από αντιμετώπιση τους.

Τι να προσέχουμε στην πρόληψη του καρκίνου του πρωκτού?

- Κακή διερεύνηση τυχαίων ευρημάτων HSIL χωρίς ΠΥΕ.
- Θεραπεία της HSIL χωρίς ΠΡΩΚΤΟΣΚΌΠΗΣΗ ΥΨΗΛΗΣ ΕΥΚΡΊΝΕΙΑΣ.
- Διερεύνηση HSIL με μαγνητική τομογραφία.
- Θεραπευτική αντιμετώπιση μόνο των επηρμένων αλλοιώσεων.
- Προληπτικός έλεγχος με κολονοσκόπηση.

Τι να προσέχουμε στην πρόληψη καρκίνου πρωκτού?

- Χειρουργική εκτομή των HSIL βλαβών ακόμη και των LSIL.
- Χειρουργική εκτομή καρκίνου του πρωκτού.
- Έλλειψη άμεσου οπτικού ελέγχου υπό μεγέθυνση από τους γαστρεντερολόγους.

Προβλήματα στην πρόληψη καρκίνου πρωκτού

- Δυσχέρεια ελέγχου του πρωκτικού σωλήνα με το εύκαμπτο ενδοσκόπιο.
- Μέτρια αποτελέσματα της κυτταρολογικής και του HPV-test (μειωμένη ευαισθησία).
- Η ΠΥΕ είναι οικονομικά αποδοτική αλλά δεν είναι διαθέσιμη.
- Απότομη καμπύλη εκμάθησης.
- Πιστοποιημένη εκπαίδευση ΠΥΕ.

ΚΟΙΝΩΝΙΚΟΙ ΦΡΑΓΜΟΙ

- Απροθυμία
- Ντροπή, αμηχανία, φόβος για ενδεχόμενο πόνο
- Μη διάκριση HPV και HIV
- Κακή ενημέρωση για HPV
- Απροετοίμαστος φυσικά ή συναισθηματικά
- Φόβος σχετικά με καρκίνο πρωκτού
- Ομοφοβία και κακή συμπεριφορά του ιατρικού προσωπικού
- Ομοφοβία στον γενικό πληθυσμό

Ευτυχώς, η πρόληψη του καρκίνου πρωκτού έχει ξεκινήσει γερά!!

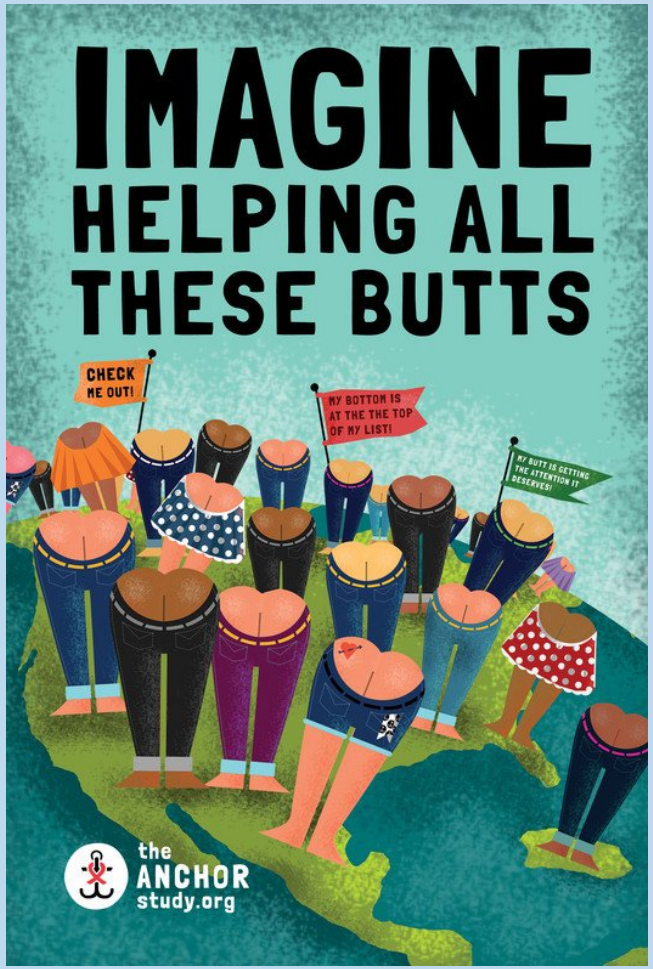

ΣΑΣ ΕΥΧΑΡΙΣΤΩ ΠΟΛΥ ΓΙΑ ΤΗΝ ΠΡΟΣΟΧΗ ΣΑΣ